BEITRAG

ZU DEN

KNOCHENFRACTUREN BEI KINDERN.

ZUSAMMENSTELLUNG DER IM KINDERSPITAL ZU BASEL
IN DEN JAHREN 1886—1898 VORGEKOMMENEN FÄLLE.

INAUGURAL-DISSERTATION

BEHUFS ERLANGUNG DER DOCTORWÜRDE

DER HOHEN MEDICINISCHEN FACULTÄT ZU BASEL

VORGELEGT VON

ADOLF JANN

PRACT. ARZT AUS STANS.

ACAD.
LUGD. BAT.
BIBL.

DRUCK VON B. G. TEUBNER IN LEIPZIG.
1899.

HERRN

PROF. DR. HAGENBACH-BURCKHARDT

IN VEREHRUNG UND DANKBARKEIT

GEWIDMET.

Auf gütige Veranlassung von Herrn Professor Dr. Hagenbach-Burckhardt habe ich es unternommen, die Fälle von Knochenfracturen, welche in den Jahren 1886—1898 im Baseler Kinderspital behandelt wurden, einer Durchsicht zu unterziehen, nachdem Herr Dr. Beck im Jahrbuch für Kinderheilkunde Bd. XXV S. 31 u. f. die in den Jahren 1870 bis 1886 im gleichen Spital beobachteten Fälle besprochen hat.

Meine Arbeit umfasst 271 Fälle von Knochenbrüchen bei 257 Kindern. Sie hat insbesondere den Zweck, die Statistik der Beck'schen Abhandlung, welche sich über 247 Knochenfracturen erstreckt, weiterzuführen.

I. Allgemeiner Theil.

1. Allgemeine Aetiologie.

Nach Gurlt sollen die Fracturen der Knochen im kindlichen Alter ebenso häufig wie bei Erwachsenen sein. Neuere Statistiker, insbesondere Bruns, zeigten, dass dies nicht in dem bis anhin geltenden Maasse der Fall ist. Genannter Autor berechnete seine 3986 Fälle von Knochenbrüchen, welche in den einzelnen verschiedenen Lebensaltern auftraten, im Verhältnisse zur Zahl der gleichzeitig lebenden Bevölkerung, die ja von Decennium zu Decennium abnimmt, und fand folgende Zahlen:

Von 10000 Menschen der Gesammtbevölkerung Deutschlands standen:

2443	im	Alter	von	0—10	Jahren
1977	„	„	„	10—20	„
1545	„	„	„	20—30	„
1106	„	„	„	30—40	„

und so fort in absteigender Reihe.

Bringt man diese Zahlen in Proportion zu denjenigen der gleichzeitig vorgekommenen Knochenbrüche, so beträgt die Summe der Fracturen:

5,9%	im	ersten	Decennium
8,1%	„	zweiten	„
12,1%	„	dritten	„
15,4%	„	vierten	„
13,5%	„	fünften	„
14,9%	„	sechsten	„

Wir sehen hiermit einen ganz bedeutenden Unterschied zwischen dem kindlichen und dem späteren Alter. Elasticität der kindlichen Knochen, die knorpeligen Epiphysen, die, um den Ausdruck Karewski's zu gebrauchen, wie Puffer bei den Eisenbahnen wirken und so die einwirkende Gewalt abschwächen, das starke Weichtheilpolster, das geringe Körpergewicht sind wohl zum grössten Theile Grund für diese geringere Frequenz. Ein nicht minder wichtiges Moment liegt sicher auch in der selteneren Gelegenheit zu Verletzungen bei Kindern, worauf auch Helferich in seinem Werke über traumatische Luxationen und Fracturen aufmerksam macht. Er findet in der schweren Arbeit des mittleren Alters und den dabei vorkommenden Gefahren und Unglücksfällen den wesentlichen Grund dafür, dass im vierten Decennium die Procentzahl der Fracturen auf 15,4% steigt und nicht einmal mehr im späteren Alter, wo Osteoporose und senile Atrophie die Knochenbrüchigkeit erhöht, diese Höhe erreicht.

Mit dieser Thatsache hängt sicherlich auch der Unterschied in der Frequenz der Fracturen bei beiden Geschlechtern zusammen. Nach Bruns überwiegen die Knaben im Alter von 0—10 Jahren gegenüber den Mädchen im Verhältnisse von 2,1 : 1, im Alter von 10—20 Jahren im Verhältnisse von 5,7 : 1.

Unsere Statistik zeigt keinen so grossen Unterschied, nämlich ein Verhältniss von 1,3 : 1. Es rührt dies daher, dass bei uns die Mädchen in den ersten 5 Jahren ein Uebergewicht von 1,5 : 1 haben. Vom 5.—10. Jahre ist dann umgekehrt das Verhältniss der männlichen zu den weiblichen Individuen wie 2,2 : 1.

Der Vollständigkeit halber sei angeführt, dass Beck das

Verhältniss der Knaben zu den Mädchen wie 1,5 : 1; Gurlt wie 3,5 : 1 angiebt.

Wenn auch nach der jetzigen Statistik das Kindesalter in Beziehung auf Frequenz der Fracturen hinter den Erwachsenen zurücksteht, so ist doch daran festzuhalten, dass gewisse Krankheiten, wie Rachitis, Osteomyelitis, Knochentuberculose etc., die Fracturen am kindlichen Skelette begünstigen.

Was den Einfluss der Rachitis betrifft, gilt für unsere Knochenbrüche Folgendes:

Von den 271 Fällen waren 177 speciell im Kinderspitale behandelt worden. Ueber letztere finden sich in den Krankengeschichten genaue Angaben, ob rachitische Affection beim Zustandekommen der Fractur mitwirkte oder nicht. Die in der Poliklinik ambulant behandelten 94 Fälle sind zu wenig genau beschrieben, als dass wir sie hier in Rechnung ziehen können.

Unter den ersteren 177 Fällen zeigten sich 44mal ausgesprochene rachitische Symptome, davon entfallen:

auf den	Femur	36 Fracturen
„ „	Humerus	6 „
„ „	Radius	1 Fractur
„ die	Tibia	1 „

Nach dem Alter sind:

15	Fälle	im 1.	Jahre
17	„	„ 2.	„
8	„	„ 3.	„
2	„	„ 4.	„
2	„	„ 5.	„

Guérin hat unter 346 rachitischen Fällen:

intrauterin		3 Fälle
im	1. Jahre	98 „
„	2. „	176 „
„	3. „	35 „
„	4. „	19 „
„	5. „	10 „
„	6.—12. „	5 „

Beck fand unter seinen Fracturen nur 18 Fälle, welche ausdrücklich als rachitisch angegeben waren, betont aber, dass diese Frequenzangaben wohl zu tief gegriffen seien. Von seinen diesbezüglichen Fracturen entfallen:

12 auf den Oberschenkel,
2 auf die Ulna.
1 auf Radius und Ulna,
1 auf die Clavicula.

Wie auch Guérin betont, stellen die rachitischen Fälle ihr Hauptcontingent im ersten und zweiten Lebensjahre. Im

dritten Jahre nimmt die Frequenz rapid ab und jenseits des fünften Jahres sind die rachitischen Fracturen ganz verschwunden. Besonders häufig ist die rachitische Fractur des Oberschenkels. Wir beobachteten in den ersten vier Lebensjahren 71 Femurbrüche, von welchen 39, also mehr als die Hälfte, Individuen trafen, welche mit Rachitis behaftet waren. Wir können bei unseren an Rachitis erkrankten Kindern im Allgemeinen constatiren, dass zum Zustandekommen der Fractur eine weniger intensive Gewalteinwirkung erforderlich war, als es sonst bei gesunden Individuen der Fall ist. Auch der Umstand, dass unter 9 in den ersten fünf Jahren vorgefallenen Fracturen, bei welchen keine directe Ursache wie Fall etc. nachgewiesen werden konnte, 7 mal Rachitis sich vorfand, spricht für die grosse, durch diese Krankheit geschaffene Disposition zu Knochenbrüchen. Etwas auffallend ist es, dass unter unseren 44 rachitischen Fällen so wenig Fracturen anderer Knochen als des Femur und speciell nur eine Unterschenkelfractur vorkommt, während andere Beobachter gerade letztere als relativ häufig bei Rachitis auftretend erwähnen.

Neben dem ätiologischen Momente der Rachitis treten die anderen für Knochenfracturen in Betracht kommenden Dispositionen bei unseren Fällen ganz zurück. Von tuberculösen Erkrankungen der Knochen und Gelenke, welche Anlass zur Fractur gaben, finden sich nur 2 Fälle.

1) K., Joseph, 7 Jahre alt, war schon vor langer Zeit an Tumor albus des rechten Knies erkrankt und behandelt. Am 19. IX. 1886 glitt Pat. auf ebenem Boden aus und brach sich den rechten Oberschenkel.

Status: Kräftiger Knabe, der rechte Oberschenkel ist in der Mitte gebrochen. Die Epiphysen des unteren Femurendes sind stark verdickt. Im Kniegelenk ist eine starke Valgusstellung in Folge der tuberculösen Erkrankung. Der Condylus internus ist stark vergrössert. Ein applicirter Gypsverband mit Beckengürtel wird bis 28. X. oder 38 Tage belassen. Dann erfolgt Abnahme des Verbandes und Behandlung des Tumor albus mit Incision. Ignipunctionen und Jodoform. Am 28. XI. kann Pat. mit wegen des Tumor albus angelegtem Gypsverbande entlassen werden. Die Bruchstelle ist gut consolidirt und zeigt festen Callus.

2) Ch., Eugen, $^{11}/_{12}$ Jahr alt, litt an tuberculöser Erkrankung des Talo-cruralgelenks am linken Fusse. Am 18. X. 1888 fiel Pat. bei Gehversuchen um. Es erfolgte bald Spitaltransport.

Status: Der linke Unterschenkel zeigt diffuse Schwellung. Am Malleolus externus fühlt man deutliche Crepitation. Ein am linken Unterschenkel angelegter Gypsverband wird bis 25. XI. getragen. Bei der Abnahme findet sich immer noch Schwellung und abnorme Beweglichkeit des Malleolus externus. Trotz Massage nimmt diese Schwellung nicht ab, sondern bald tritt noch Röthung und teigige Fluctuation in der Gegend des Malleolus auf.

Am 19. XII. entleert sich auf eine über dem Malleolus externus verlaufende Incision hin blutig-schleimiger Eiter. Drainage und Verband. Am 3. I. 1899 zeigt Pat. leichte Symptome von Hirnerkrankung, welche sich stetig steigern, bis am 20. I. der Exitus letalis erfolgt.

Sectionsdiagnose: Allgemeine Miliartuberculose: Meningitis basilaris tuberculosa. Tuberculose der Leber, der Lungen, der Pleura, der Milz und des Gehirns. Synovitis tuberculosa des linken Talocruralgelenks. Fractur des Malleolus externus sin., welche keine Callusbildung und nicht die geringste Consolidation aufweist.

Fracturen, welche durch nervöse Einflüsse, wie Lähmung etc., entstanden sind, wurden im Kinderspital von 1885—1898 keine beobachtet.

Von Lues, welche vielfach als disponirend für das Entstehen von Knochenfracturen angeschuldigt wird, finden wir nur einen Fall. Ob die Syphilis wirklich Schuld an der entstandenen Fractur war, ist nicht sicher. Es betraf einen drei Jahre alten Knaben, welcher an Lues hereditaria litt. Neben den anderen Symptomen der ererbten Syphilis fanden sich deutliche periostitische Schwellungen und Verdickungen, ähnlich wie bei Rachitis. Die Fractur betraf aber den Schaft des Oberschenkelknochens, was weniger dafür spricht, dass Lues die Hauptschuld am Zustandekommen des Bruches trägt, da bekannter Maassen die syphilitischen Fracturen an den Epiphysen sich finden.

Es folgt nun ein Fall von spontaner Epiphysentrennung bei acuter Osteomyelitis.

H., Rebekka, $1^{7}/_{12}$ Jahre alt. Pat. leidet an Pertussis.

Am 24. II. 1899 fängt sie plötzlich an über heftige Schmerzen im rechten Ellbogengelenk zu klagen, welche sich besonders bei Bewegungen geltend machen. Schon in den nächsten Stunden sieht man bedeutende Röthung und Schwellung, besonders an einigen circumscripten, druckempfindlichen Stellen der Ellbogengegend. Am dritten Tage bemerken die Eltern, dass der rechte Arm schlaff hängen gelassen wird, worauf das Kind in das Spital gebracht wurde.

Status: Kind zeigt guten Ernährungszustand. Innere Organe sind alle normal. Die Drüsen am Halse sind etwas geschwollen. Der rechte Ellenbogen weist diffuse Schwellung auf und ist stark druckempfindlich. Die Schwellung und Röthung setzt sich auch auf den Vorderarm fort. Jede Bewegung im Gelenke ist äusserst schmerzhaft. Sich selbst überlassen hängt der Arm schlaff nach unten. Fluctuation ist nirgends nachweisbar. Temperatur steht auf 39,5° C. Die klinische Diagnose lautet auf Osteomyelitis mit nachfolgender Epiphysenlösung des unteren Humerusendes.

Vorläufig wird der Arm der Pat. rechtwinklig gelagert und auf die erkrankte Stelle die Eisblase applicirt. Da die Entzündung keine weitere Tendenz zur Verschlimmerung zeigt, wird am 1. III. ein Cartonschienenverband angelegt und der Arm in eine Mitella gelagert. Pat. fühlt sich in der Folge ganz gut und fiebert nur mässig. Am zweiten Tage nach Anlegen des Verbandes merkt man mässige Schwellung der rechten Hand, wo am Dorsum besonders eine Fünffrankenstück grosse, druckempfindliche Stelle hervortritt. Application von Unguentum kali jodat. bewirkt innerhalb zehn Tagen Abnahme der Schwellung.

Am 21. III. wird der Verband entfernt. Die Schwellung der Ellenbogengegend ist kleiner. Nachdem während drei Tagen Massage angewandt war, wird ein Pappdeckelverband angelegt.

Am 5. VI. wird der Verband wieder abgenommen, der rechte Arm

kann passiv gebeugt werden. Unter Anwendung von Massage und passiver Bewegungen schreitet die Heilung vorwärts, und am 15. VI. kann Pat. als geheilt entlassen werden.

Die Art dieser spontanen Epiphysentrennung ist aus der Krankengeschichte genügend erklärt. Während sonst die Mehrzahl der Fälle die Knochen des Unterschenkels treffen, ist hier bei unserer Pat. der Humerus afficirt. Die wichtigste anatomische Veränderung ist die eitrige Lösung der Epiphyse in der Knorpelfuge. Ein Ergriffensein des Gelenkes lässt sich nicht nachweisen. Der Ausgang war, wie in den meisten mittelschweren Fällen, restitutio ad integrum. Die Heilungsdauer belief sich auf 110 Tage.

Unter die allgemeine Aetiologie unserer Fracturen sind auch sechs Fälle von Recidiven zu rechnen, wo die schon einmal fracturirten Knochen der einwirkenden Gewalt einen Locus minoris resistentiae entgegensetzten. Kurz angeführt treffen es folgende Fälle:

1) E., Marie, $4^{3}/_{12}$ Jahre alt, erlitt am 24. V. 1886 in Folge Ueberfahrenwerden von einem Wagen eine Fractur des mittleren Drittels des rechten Oberschenkels. Ein Gypsverband wurde nur elf Tage getragen. Bei der Abnahme am 4. VI. war Fractur gut consolidirt und Pat. marschirte bald an Tisch und Bänken herum. Am 12. VI. fiel sie bei neuen Gehübungen und brach sich den gleichen Femurknochen innerhalb des alten Callus. Unter Application eines Gypsverbandes, der 34 Tage belassen wurde, consolidirte sich das Recidiv der Fractur, und am 23. VIII. konnte Pat. als geheilt entlassen werden. Marschirt gut. Fracturirtes Bein zeigt eine Verkürzung von 1 cm.

2) A., Minna, $^{6}/_{12}$ Jahre alt, brach sich am 3 X. 1888 den rechten Oberarm im oberen Drittel. Pat. leidet an starker Rachitis. Es wurde ein Stärkebindenverband angelegt, der am 10. X. durch einen Gypsverband ersetzt wurde. Bei der Abnahme des Gypsverbandes am 15. X. war Fractur verheilt und ziemlich consolidirt. Doch wurde noch ein Stärkeverband angelegt. Da am nächsten Tage Pat. immer schrie und der Verband am 17. X. ganz weich war, wurde letzterer entfernt. Die Fragmente waren neuerdings verschieblich und ad axin verlagert. Wiederum wurde Gypsverband applicirt, der nach zwölf Tagen gewechselt wurde. Damals war noch keine Consolidation, welche sich erst am 13. XI., also 27 Tage nach der zweiten Fractur einstellte. Am 26. XI. konnte Pat. mit wirklicher Verheilung der Fracturstelle entlassen werden.

3) B., Gottlieb, $11^{3}/_{12}$ Jahre alt, brach am 8. II. 1889 beim Schlittenfahren den rechten Oberschenkel. Ein Gypsverband wurde bis 13. III. getragen. Am 22. III., also 42 Tage nach erster Fractur, glitt Pat. bei Gehversuchen aus und brach sich den gleichen Oberschenkel etwas oberhalb der Callusmasse. Ein Gypsverband mit Beckengürtel wurde 38 Tage getragen und am 13. V., oder 52 Tage nach zweiter Fractur wurde Pat. geheilt mit 2 cm Verkürzung am rechten Oberschenkel entlassen. Marschirt gut.

4) W., Joseph, $6^{5}/_{12}$ Jahre alt, fiel am 27. VII. 1896 über das Treppengeländer einer Passerelle und brach sich den linken Humerus am unteren Ende und den linken Vorderarm genau an der Stelle, wo vor drei Jahren eine Fractur beider Knochen stattgefunden hatte, 3 cm oberhalb des Handgelenkes. Unter Cartonschienenverband heilte der Bruch innerhalb 60 Tagen, sowohl am Humerus wie am Vorderarm.

5) M., Emma, $^{11}/_{12}$ Jahre alt, brach sich durch einen Fall von einem Stuhl den linken Femurknochen am 7. XI. 1897. Ein gerufener Arzt constatirte eine Fractur des mittleren Drittels, behandelte die Pat., welche alle Zeichen von Rachitis aufwies, während $1^1/_2$ Monaten. Nach drei Monaten merkten die Eltern, dass das Bein der Pat. wieder gebrochen sein müsse, brachten das Kind in's Spital und man fand dort eine angeblich an der gleichen Stelle der früheren Fractur befindliche Trennung des linken Femur. Wegen der ungewöhnlich starken Rachitis erfolgte die Consolidation sehr langsam. Trotz Phosphorbehandlung und Gypsverband konnte Pat. erst drei Monate nach der zweiten Fractur mit noch unvollständiger Consolidation aus dem Spital entlassen werden.

6) J., Eduard, $4^7/_{12}$ Jahre alt, erlitt durch Ueberfahrenwerden von einem Bierwagen am 22. V. 1898 eine Fractur der linken Femurdiaphyse. Gypsverband mit Extension wurde bis 13. VI. getragen. Am Tage der Verbandabnahme steht Pat. in unbewachtem Moment vom Stuhl auf und fällt auf den Boden. Es zeigt sich bei der Untersuchung eine neue Infraction innerhalb des frischen Callus mit abnormer Beweglichkeit und Crepitation. In der Drahtschiene und unter Kleisterverband vollzieht sich die Heilung des Recidives innerhalb 33 Tagen. Bein blieb 1,5 cm verkürzt.

Bei allen unseren sechs Fällen von Recidiv des Knochenbruches lässt sich leicht ein näherer Umstand finden, der für die secundäre Fractur schuldig gemacht werden kann. In Nr. 1 und auch Nr. 6 war die kurze Behandlung in dem Gypsverband und die dadurch noch nicht fortgeschrittene Festigkeit des primären oder porösen Callus Grund für das Zustandekommen des Recidives. Auch bei Nr. 2 findet sich die Ursache in allzu kurzer Adaptionszeit und in der Erweichung des Stärkeverbandes. Nr. 3 beweist durch die Fracturstelle oberhalb der Callusmasse, dass der definitive Callus an sich nicht weniger widerstandsfähig ist, als der normale Knochen. Nr. 4 mag wohl nur als accidentelles Recidiv aufgefasst werden, während bei Nr. 5 die schwere Rachitis und die dadurch geschaffene schwache Consolidation unbedingt Schuld an der zweiten Fractur war.

Von unseren Fällen trafen vier den Oberschenkel, einer den Oberarm und einer den Vorderarm.

Hiemit ist die allgemeine Aetiologie unserer Fracturen erschöpft. Es mögen wohl noch diese und jene disponirende Umstände bei einzelnen Brüchen mitgewirkt haben; sie sind hier nicht näher zu untersuchen.

Mit einer einzigen Ausnahme von spontaner Epiphysentrennung bei Osteomyelitis sind unsere sämmtlichen Fracturen zu den traumatischen Knochenbrüchen zu rechnen. Directe oder indirecte Gewalt war dabei stets der ausschlaggebende Factor.

Die Mehrzahl unserer Fälle sind indirecte Brüche. Tillmanns nimmt an, dass zwei Drittel sämmtlicher Fracturen durch indirecte Gewalt entstanden seien. Wir finden

sie als solche in 70% der Fälle. Sie treffen fast immer die langen Röhrenknochen oder die Clavicula und sind unter die Art der sogenannten Biegungsbrüche zu rechnen. Complicirte Brüche sind keine darunter. Dagegen treffen wir einmal eine Fractur des Collum femoris, complicirt durch Luxatio retroglenoidalis femoris bei einem 13jährigen Knaben, welcher auf das gebeugte Knie fiel, ferner eine Fractur des Vorderarmes mit Luxation des Ellenbogens nach hinten, entstanden durch Fall auf den gestreckten Arm.

Die directen Brüche sind bedeutend seltener. Von unseren 177 im Spital untersuchten Fällen sind ca. 50 directe Fracturen. Sie haben aber insofern grössere Bedeutung, als sämmtliche schwerere Fälle zu ihnen gehören. Unter den 50 Fällen sind 18 complicirte Brüche; nur 10 unserer directen Fracturen zeigten keine Weichtheilverletzungen, während die übrigen 22 stärkere oder geringere Sugillationen oder Excoriationen aufweisen.

Intrauterine Knochenbrüche, welche nicht so äusserst selten sind, kamen in den Jahren 1886—1898 im Baseler Kinderspital nicht vor. Beck führt einen Fall von intrauteriner Fractur des Unterschenkels an. Ein Defect der Unterschenkelknochen, welcher nach den neueren Untersuchungen von Braun bei diesen intrauterinen Brüchen fast immer vorhanden ist und selbst eine Fractur vortäuschen kann, war in dem Beck'schen Falle nicht da.

Wir haben acht Fälle intra partum durch geburtshilfliche Manipulationen oder durch den natürlichen Geburtsact entstandener Fracturen. Enge des Beckens und falsche Lage der Frucht, welche geburtshilflich-mechanische Eingriffe erforderten, waren die ausschlaggebenden Factoren. Vier dieser Fälle trafen den Oberschenkel: zweimal davon war Querlage mit Wendung und nachfolgender Extraction am Steiss die directe Veranlassung. Enges Becken war alle viermal das primäre Moment. Im Ferneren wurde zweimal der Humerus bei Extraction am Steiss durch nachfolgende artificielle Armlösung gebrochen. In zwei Fällen war die Fractur an der Clavicula. Parese des Armes war die Folge der stattgehabten Läsion. Wir werden im speciellen Theil auf diese zwei Fälle noch zurückkommen. Andere Arten directer Gelegenheitsursachen für Fracturen haben wir nicht beobachtet. So finden wir auch nie eine Fractur durch Muskelzug entstanden, wie sie unter anderen auch Beck einmal beschrieben hat.

II. Allgemeine statistische Bemerkungen über unsere Fracturen.

Es mögen vorerst die Häufigkeitsscalen von Bruns und Karewski angeführt werden, um sie dann mit unserer Scala aus dem Baseler Kinderspital und der früheren von Dr. Beck zu vergleichen.

a) Scala nach Bruns aus 563 Fällen bei Kindern bis 10 Jahren:

1) Vorderarm	152	= 26,8%
2) Oberschenkel	140	= 24,7%
3) Oberarm	111	= 19,6%
4) Clavicula	98	= 17,3%
5) Unterschenkel	35	= 6,1%
6) Finger	11	= 1,9%
7) Schädel	8	= 1,4%
8) Rippen	4	= 0,7%
9) Gesichtsknochen	4	= 0,7%

b) Scala nach Karewski aus 521 Fällen bei Kindern bis 15 Jahren:

1) Vorderarm	127	= 24,8%
2) Oberschenkel	105	= 20,5%
3) Clavicula	90	= 17,6%
4) Oberarm	78	= 15,2%
5) Unterschenkel	52	= 10,1%
6) Gesichtsknochen	47	= 9,1%
7) Finger	15	= 2,9%
8) Schädel	5	= 0,9%
9) Rippen	2	= 0,3%

c) Scala nach Beck aus 247 Fällen:

1) Oberschenkel	90	= 36,4%
2) Oberarm	52	= 21,1%
3) Vorderarm	44	= 17,8%
4) Unterschenkel	25	= 10,1%
5) Clavicula	18	= 7,3%
6) Schädel	7	= 2,8%
7) Gesichtsknochen	5	= 2,0%
8) Finger	3	= 1,2%
9) Metacarpus	2	= 0,8%
10) Arcus pubis	1	= 0,4%

d) Scala aus unseren 271 Fällen:

1) Oberschenkel	99	= 36,6%
2) Oberarm	53	= 19,7%
3) Vorderarm	44	= 16,3%
4) Clavicula	32	= 11,9%
5) Unterschenkel	22	= 8,1%
6) Schädel	14	= 5,2%
7) Finger	3	= 1,1%
8) Vomer	1	= 0,4%
9) Metacarpus	1	= 0,4%
10) Scapula	1	= 0,4%

Nach dieser Zusammenstellung sehen wir, dass die Procentzahlen unserer einzelnen Arten von Fracturen mit den

Häufigkeitsscalen anderer Beobachter öfters nicht übereinstimmen. Mit der Statistik von Beck stehen wir im Allgemeinen, manchmal sogar auffallend, in Einklang. Wir weisen einzig eine stärkere Abweichung auf in der Frequenz der Clavicularbrüche von 11,9% gegen 7,3% bei Beck und ein Ueberwiegen von fast 3% bei unseren Schädelfracturen.

Wie schon Beck betont, dürfte unsere statistische Zusammenstellung Anspruch auf ein richtiges Bild machen, weil darin sämmtliche, sowohl im Spital, wie in der Poliklinik beobachteten Fälle zusammengefasst sind und somit nicht allein die schweren Schädel- und Femurbrüche, sondern auch die leichteren und ambulant behandelten Vorderarm- und Clavicularfracturen in Rechnung gezogen sind.

Nach den einzelnen Körpertheilen finden sich

15 Fracturen am Kopf,
33 „ „ Rumpf,
102 „ an den oberen Extremitäten,
121 „ „ „ unteren „

Wir hätten so auch hierin eine Verschiedenheit gegenüber Karewski, der die Fracturen der oberen Extremitäten an erste Stelle setzt, wenn wir nicht die Clavicularbrüche zu denen des Armes rechnen. Aetiologisch ist dies auch richtig, da die Fracturen des Schlüsselbeines im Kindesalter den Schulterluxationen und Vorderarmbrüchen der Erwachsenen adaequat sind (Krönlein). Dann haben wir allerdings eine grössere Zahl für die oberen Extremitäten, nämlich 134 gegen 121 an den unteren.

Nach Beck sind:

48,2% an den oberen Extremitäten,
46,9% „ „ unteren „
4,9% am Kopf.

Nach unserer Rechnung:

48,6% an den oberen Extremitäten,
45,2% „ „ unteren „
5,9% am Kopf.

Was das Geschlecht anbelangt, geben alle Statistiken den Knaben das Uebergewicht. Von 233 Individuen waren nach Beck

142 oder 60,9% Knaben,
91 „ 39,1% Mädchen,

was ein Verhältniss von 1,5 : 1 ausmacht.

Nach Gurlt ist das Verhältniss der Knaben zu den Mädchen wie 3,5 : 1; nach Bruns wie 3,4 : 1. Wie wir schon einmal auf Seite 6 angeführt, finden wir bei unseren Fracturen nicht diese grosse Differenz; 146 Knaben stellen sich 111 Mädchen entgegen oder 56,4 gegen 43,6%.

Es finden sich bei uns in den ersten fünf Lebensjahren mehr Knochenbrüche bei weiblichen Kindern, und erst im zweiten halben Decennium zeigen die Fracturen am männlichen Skelette eine stärkere Frequenz. Letztere Thatsache steht im Einklange mit allen Beobachtungen, die (von Jahr zu Jahr) dem männlichen Geschlechte ein grösseres Uebergewicht hinsichtlich der Häufigkeit der Knochenbrüche geben.

Was das Alter betrifft, ist nach Gurlt die Frequenz in den ersten Lebensjahren am stärksten. Dieser Autor stellt die grösste Zahl in das Alter von zwei bis sechs Jahren. Wir finden dies ebenfalls so; nur zeigt unsere Zusammenstellung die höchste Frequenz im ersten Jahre. Sie nimmt vom dritten Jahre an ab, um im fünften Jahre nochmals zu steigen, von welcher Zeit an sie bis zum 15. Jahre stetig abfällt. Von den 271 Fracturen waren:

40 oder 14,7% im ersten Jahre; davon waren Brüche:

des Oberschenkels	= 23
„ Oberarmes	= 9
der Clavicula	= 4
des Unterschenkels	= 2
„ Schädels	= 2

38 oder 14,02% im zweiten Jahre; davon waren Brüche:

des Oberschenkels	= 22
der Clavicula	= 6
des Vorderarmes	= 4
„ Oberarmes	= 3
„ Unterschenkels	= 1

23 oder 8,4% im dritten Jahre; davon waren Brüche:

des Oberschenkels	= 14
„ Oberarmes	= 3
der Clavicula	= 3
des Vorderarmes	= 2
„ Schädels	= 1

18 oder 6,6% im vierten Jahre; davon waren Brüche:

des Oberschenkels	= 5
„ Vorderarmes	= 5
„ Oberarmes	= 3
der Clavicula	= 3
des Unterschenkels	= 1
„ Schädels	= 1

32 oder 10,4% im fünften Jahre; davon waren Brüche:

des Oberschenkels	= 11
„ Vorderarmes	= 7
der Clavicula	= 6
des Oberarmes	= 4
„ Schädels	= 2
der Mittelhandknochen	= 1
„ Fingerknochen	= 1

18 oder 6,3% im sechsten Jahre; davon waren Brüche:

des Oberarmes	= 7
„ Oberschenkels	= 6
der Clavicula	= 3
des Unterschenkels	= 2

15 oder 5,5% im siebenten Jahre; davon waren Brüche:

des Oberschenkels	= 5
„ Oberarmes	= 4
„ Vorderarmes	= 4
der Clavicula	= 1
des Schädels	= 1

18 oder 6,3% im achten Jahre; davon waren Brüche:

des Oberschenkels	= 7
„ Vorderarmes	= 4
„ Oberarmes	= 3
„ Unterschenkels	= 3
der Clavicula	= 1

16 oder 5,9% im neunten Jahre; davon waren Brüche:

des Oberarmes	= 5
„ Schädels	= 3
„ Vorderarmes	= 2
„ Unterschenkels	= 2
der Clavicula	= 2
des Oberschenkels	= 1
„ Vomers	= 1

12 oder 4,4% im zehnten Jahre; davon waren Brüche:

des Unterschenkels	= 4
„ Vorderarmes	= 3
„ Oberschenkels	= 2
„ Oberarmes	= 2
der Scapula	= 1

11 oder 4,0% im elften Jahre; davon waren Brüche:

des Vorderarmes	= 3
„ Oberarmes	= 2
der Clavicula	= 2
des Schädels	= 2
„ Oberschenkels	= 1
„ Unterschenkels	= 1

11 oder 4,0% im zwölften Jahre; davon waren Brüche:

des Oberarmes	= 4
„ Unterschenkels	= 3
„ Oberschenkels	= 2
der Clavicula	= 1
„ Fingerknochen	= 1

8 oder 2,9% im dreizehnten Jahre; davon waren Brüche:

des Vorderarmes	= 5
„ Oberarmes	= 2
„ Unterschenkels	= 1

6 oder 2,2% im vierzehnten Jahre; davon waren Brüche:

des Vorderarmes = 4
„ Unterschenkels = 2

5 oder 1,8% im fünfzehnten Jahre; davon waren Brüche:

des Vorderarmes = 2
„ Unterschenkels = 1
„ Oberschenkels = 1
der Mittelfussknochen = 1

Aus obiger Tabelle ergiebt sich, dass das Alter der Individuen auf die Art der Fractur einen ebenso grossen Einfluss ausübt, wie auf deren Frequenz. Wir werden im speciellen Theile noch öfters auf diese Zusammenstellung zurückkommen.

Brüche der Wirbelsäule, des Beckens, der Kniescheibe und des Sternums haben wir nicht beobachtet. Auch Karewski findet unter seinen 521 Fällen nie eine Fractur des Sternums, der Patella und der Wirbelsäule, nur einmal eine an den Beckenknochen. Von unseren selteneren Fällen sind zu nennen: je eine Fractur des Vomers, der Scapula und des Ossis metatarsi quinti.

Wenn Gurlt betont, dass in den ersten Lebensjahren die oberen Extremitäten viel häufiger Fracturen durchmachen, als in den späteren Kindesjahren, so bestätigt dies unsere Statistik in keinem Falle. Wir sehen im Gegentheil im Verhältnisse zur Zahl der Fracturen das Umgekehrte, wie denn im Allgemeinen mit zunehmendem Alter die oberen Extremitäten in der Frequenz der Brüche steigen, die unteren relativ abnehmen.

Von unseren Fracturen waren:

Im	1.	Jahre	an	der	unteren	Extremität	25	Fälle,	der	oberen	13	Fälle
„	2.	„	„	„	„	„	23	„	„	„	13	„
„	3.	„	„	„	„	„	14	„	„	„	8	„
„	4.	„	„	„	„	„	6	„	„	„	11	„
„	5.	„	„	„	„	„	11	„	„	„	18	„
„	6.	„	„	„	„	„	8	„	„	„	10	„
„	7.	„	„	„	„	„	5	„	„	„	9	„
„	8.	„	„	„	„	„	10	„	„	„	8	„
„	9.	„	„	„	„	„	3	„	„	„	9	„
„	10.	„	„	„	„	„	6	„	„	„	5	„
„	11.	„	„	„	„	„	2	„	„	„	7	„
„	12.	„	„	„	„	„	5	„	„	„	6	„
„	13.	„	„	„	„	„	1	„	„	„	7	„
„	14.	„	„	„	„	„	2	„	„	„	4	„
„	15.	„	„	„	„	„	3	„	„	„	2	„

Die Häufigkeit der Fracturen der unteren Extremitäten beruht in den ersten Lebensjahren besonders auf der

grossen Zahl der Oberschenkelbrüche, welche nach allen Beobachtungen die Unterschenkelbrüche an Häufigkeit weit überholen. Bruns fand unter den 566 Fällen nur 35 Fracturen des Unterschenkels, dagegen 109 Femurbrüche. Malgaigne hat unter 515 Fällen gar nur 15 am Unterschenkel, während Karewski schon mehr, nämlich 59 Unterschenkelbrüche gegen 105 Femurbrüche findet.

Wir haben im ersten halben Decennium 75 Fracturen am Oberschenkel und nur 4 am Unterschenkel. Vom fünften Jahre an macht sich dann ein merkliches Steigen der Unterschenkelfracturen geltend. Ueber das zehnte Jahr hinaus sehen wir Ober- und Unterschenkelbrüche auf ziemlich gleicher Zahlenhöhe. Im Ganzen weist unsere Statistik 35 Fracturen der Unterschenkelknochen auf.

Viele Autoren wollen für die rechte Körperseite eine häufigere Frequenz der Knochenbrüche beanspruchen. Beck nennt die Fracturen der linken Körperhälfte die zahlreicheren. Auch bei unseren 271 Fällen ist die linke Seite des Skelettes mit 35 Fällen im Vorsprung. Diese Ansicht theilen auch Gurlt, Lente etc. mit.

Zum Schlusse der statistischen Bemerkungen möchte ich noch kurz das Verhältniss der Fracturen zu den traumatischen Luxationen berühren. Wie bekannt, sind letztere im kindlichen Alter selten, nehmen mit steigendem Alter zu, um im mittleren Alter gleich häufig wie die traumatischen Fracturen aufzutreten. Gegenüber den 271 Fracturen finden wir im Kinderspitale zu Basel im gleichen Zeitraume von 1886—1898 nur 15 Luxationen. Keine derselben trat unter dem vierten Lebensjahre auf, die grosse Mehrzahl, nämlich 10 Fälle, betrafen das Ellenbogengelenk. Meist sind diese Luxationen noch mit Fracturen in der Umgebung des Gelenkes complicirt.

III. Allgemeine Bemerkungen über die Arten unserer Fracturen.

Als Infractionen, welche dem Kindesalter speciell eigen sind, dürfen wir mit Sicherheit 12 Fälle bezeichnen. Es fallen davon

3 Fälle auf den Oberschenkel,
2 „ „ „ Vorderarm,
2 „ „ „ Unterschenkel,
2 „ „ die Clavicula,
2 „ „ den Oberarm,
1 Fall „ das Parietale des Schädels.

Diese Art der Fractur war fast immer bei Individuen, welche mit Rachitis behaftet waren. Wenigstens war in 8 Fällen diese Krankheit vorhanden. Dreimal von unseren Infractionen konnte die Diagnose erst später ganz bestimmt

gestellt werden. Nachdem beim ersten Status nur die Vermuthung auf Infraction ausgesprochen wurde, gab der spätere Callus der Annahme volle Sicherheit.

Gegenüber den Infractionen kommen die Fissuren umgekehrt mehr im späteren Alter vor. Sie sind einem Sprunge in einem Glase oder Teller vergleichbar und finden sich so nur an spröderen Knochen. Wir haben eine Fissur des Parietale cranii, wie denn diese Art überhaupt am häufigsten an dem Schädelknochen zu finden ist.

W., Emma, $2^{11}/_{12}$ Jahre alt. Am 14. VIII. 1897 fiel Pat. eine Treppe hinunter, mit dem Kopfe voran auf einen scharfkantigen Koffer. Es erfolgte wegen heftiger Blutung am behaarten Kopfe Spitaltransport. Pat. war nie bewusstlos, hatte kein Erbrechen.

Status: Pat. zeigt guten Ernährungszustand, ist bei klarem Bewusstsein und hat keine Hirnerscheinungen. Nach Abrasiren der Haare sieht man auf dem rechten Parietale neben der Coronarnaht eine 1,5 cm lange glattrandige Hautwunde. Die Blutung daraus ist nicht rein roth, sondern stark wässerig. In Narkose wird die Hautwunde erweitert und nun erblickt man auf dem rechten Parietale eine bogenförmige Fissur in der Form eines U. Der Knochenlappen ist circa zweifrankstückgross und gegen das Gehirn am freien Rande deprimirt. An seinem Rande quillt Liquor cerebrospinalis heraus. Neben der Depressionsfractur ist am gleichen Knochen eine 1,5 cm nach aussen davon liegende 4 cm lange Längsfissur.

Elevation des Knochenlappens mit Abmeisselung seines vordersten Theiles, Desinfection, Periostnaht und antiseptischer Verband bilden die Behandlung. Die Wunde bleibt immer reizlos. Das Bewusstsein ist nie im geringsten gestört.

Am 21. VIII. werden die Nähte entfernt und am 30. VIII. wird Pat. als geheilt entlassen.

Wenn wir die Fracturen der langen Röhrenknochen untersuchen, so treten sie uns in der Mehrzahl als Brüche der Diaphyse entgegen. Wir haben sammt den traumatischen Epiphysentrennungen nur 48 Fracturen an den Epiphysen. Diese sind mit Ausschluss der Epiphysenlösungen stets directe Brüche und treffen in der Grosszahl von 30 die Knochenenden des Oberarmes. Von diesen 30 Humerusfracturen sind 22 am unteren und 8 am oberen Knochenende. Dann finden wir auch 6 Epiphysenbrüche am unteren und 3 am oberen Femurende. Am Unterschenkel sind viermal und am Vorderarme fünfmal Fracturen der Epiphyse.

Nach der Richtung der Bruchlinie betrachtet sind es meist Querbrüche. Wenn Tillmanns annimmt, dass diese Art bei Erwachsenen selten als reiner Querbruch auftritt, so finden wir dies unter den Fracturen des kindlichen Skelettes um so häufiger. Fälle von ausgesprochenen Schrägbrüchen kamen 10 vor: nämlich 5 an der Diaphyse des Oberschenkelknochens, 3 am Unterschenkel und 2 am Mittelstück des Humerus.

Bei den mehrfachen Fracturen können wir 2 Arten unterscheiden: mehrfache Brüche des Skelettes und die eigentliche Fractura multiplex desselben Knochens.

Erstere Art finden wir 13mal oder in 4,8% der Fälle. Es sind dazu die Brüche beider Unterschenkel- oder Vorderarmknochen nicht gezählt. Die einwirkende Gewalt war dabei stets eine bedeutende und nur zweimal wurde durch blossen Fall auf dem Boden ein mehrfacher Bruch des Skelettes bewirkt. Disposition zur leichten Zerbrechlichkeit war bei 2 Fällen Rachitis und in 1 Falle Knochencaries.

Als eigentliche Fractura multiplex sind 10 Fälle verzeichnet. Vollständige Comminutiv- oder Splitterbrüche waren 6 darunter. Bei einem dieser Comminutivfracturen war das obere Drittel des rechten Oberschenkelknochens durch Ueberfahrenwerden von einem Lastfuhrwerke vollständig zermalmt. In den 3 anderen Fällen fanden sich am unteren Humerusende die typischen Tförmigen Gelenkbrüche. Die übrigen Splitterbrüche fallen unter die unten zu besprechenden complicirten Fracturen. Die letzten 4 Fracturae multiplices sind incomplicirte Trennungen von langen Röhrenknochen an zwei Stellen. Mit Ausnahme von 1 oder 2 Fällen sind unsere mehrfachen Fracturen directe Brüche.

Als eine in dem kindlichen Alter sehr seltene Art ist folgende eingekeilte Fractur zu erwähnen:

G., Joseph, $2^{3}/_{12}$ Jahre alt. Pat. fiel am 14. II. 1892 eine Treppe hinunter und kann seither nicht mehr gehen, nachdem er von $1^{6}/_{12}$ Jahren an gut ging. Beim Umfassen der linken Hüftgelenkgegend erfolgt immer heftiges Schreien. Da sich dieser Zustand zu Hause nicht bessert, erfolgt am 24. II. Spitaltransport.

Status: Pat. zeigt guten Ernährungszustand. Lunge, Herz und innere Organe sind normal. Das linke Bein ist adducirt und nach innen rotirt. Der Oberschenkel ist im oberen Drittel verdickt. Die Bewegungen im Gelenke sind sehr schmerzhaft. Es wird eine Ichthyoleinpinselung applicirt. In den nächsten Tagen nimmt die Empfindlichkeit ab. Auch die Bewegungen werden langsam besser. Vier Wochen nach der Aufnahme kann Pat. als geheilt entlassen werden. Die Trochanterengegend zeigt deutlichen Collaps. Die klinische Diagnose lautete auf eingekeilte Fractur des linken Oberschenkels in der Trochanterengegend.

Bei einem anderen Falle fanden wir ebenfalls die Diagnose: eingekeilte Fractur des rechten Humerus in der Schultergegend. Aus dem Befunde, wie ihn der damalige Assistenzarzt aufgeschrieben, konnte man aber nicht Sicherheit für diese Diagnose gewinnen. Wenn auch unser beschriebener Fall nicht absolute Garantie für die Diagnose „eingekeilte Fractur" giebt, so dürfen wir doch das Vorkommen derselben im Kindesalter nicht von der Hand weisen, wie es Einige thun.

Wir kommen im Folgenden nun zu der wichtigsten Art der Knochenbrüche, zu den complicirten Fracturen. Folgende Tabelle giebt eine kurze Uebersicht über die einzelnen Fälle.

Tabelle I:

Nr.	Alter Jahr	Geschlecht	Ursache	Localität	Anderweitige Complicationen	Heilungsdauer	Resultat
1	$2^{11}/_{12}$	w.	Schlag mit einer Kartoffelhacke	Frontale dextrum	Kleine Knochensplitter in der eröffneten Dura. Prolapsus cerebri	32 Tage	Heilung
2	$10^{4}/_{12}$	m.	Kam mit dem Kopf zwischen die Widerlager einer rollenden Barrière	Basis cranii	Starke Sugillation am rechten Augenlid. Facialislähmung und Abreissen des rechten Nervus opticus	39 Tage	Heilung. Bleibende Atrophie des rechten Nervus opticus
3	$8^{1}/_{12}$	m.	Ueberfahren von einem Schnappkarren	Basis cranii	Eingekeilte Fractura colli hum.? Trommelfellperforation rechts.	32 Tage	Heilung. Noch deutliche Facialisparese
4	$8^{8}/_{12}$	m.	Sturz in den Keller eines Neubaues	Occipitale	Splitterung des Knochens	15 Tage	Heilung. Pulsation des Knochendefectes
5	$4^{10}/_{12}$	m.	Schlag von einem Pferdehuf	Parietale dextrum	Impression eines Zweifrankstück grossen Knochenstückes	16 Tage	Heilung
6	$6^{11}/_{12}$	w.	Fall aus dem I. Stock	Frontale dextrum	Impression des Knochens. Wunde am rechten Ohre und an den Lippen	21 Tage	Heilung
7	$2^{11}/_{12}$	w.	Sturz über eine Treppe auf scharfkantigen Koffer	Parietale dextrum	Impression eines U förmigen Knochenlappens, daneben 4 cm lange Fissur	16 Tage	Heilung
8	$8^{4}/_{12}$	m.	Fall in den Keller eines Neubaues	Occipitale	Parese des rechten Armes	12 Tage	Heilung
9	$4^{1}/_{21}$	m.	Fall von einer Brücke in ein gepflastertes Flussbett	Basis cranii	Risswunde an der Stirn. Blutung aus linkem Ohr	3 Tage	Tod an Meningitis apostematosa

Nr.	Alter Jahr	Geschlecht	Ursache	Localität	Anderweitige Complicationen	Heilungsdauer	Resultat
10	$8^{10}/_{12}$	w.	Fall mit der Stirn auf ein Scharreisen	Frontale dextrum	Prolapsus cerebri. Knochensplitterung	43 Tage	Heilung. Pulsation des Knochendefectes
11	$1^{6}/_{12}$	w.	Fall auf die Kante eines Treppentrittes	Vomer		?	Blieb deutliche Sattelnase. Katarrhalische Beschwerden
12	$7^{0}/_{12}$	w.	Ueberfahren beim Schlittenfahren	Parietale sinistrum	Depression des Knochenstückes. Lappenrisswunde	20 Tage	Heilung
13	$9^{4}/_{12}$	w.	Fall eines Holzblockes auf den Unterschenkel	Rechter Unterschenkel, oberhalb Malleolus	Erysipel des Unterschenkels 4 Wochen nach Unfall. Langdauernde Eiterung	100 Tage	Heilung
14	$7^{1}/_{12}$	m.	Sturz von einem Wagen, gerieth mit linkem Bein in die Speichen eines Rades	Linke Femurepiphyse	Durchstossung des oberen Fragmentes in die Fossa poplitea. Gangraena cruris	84 Tage	Heilung. Amputatio femoris im mittleren Drittel
15	$7^{10}/_{12}$	w.	Sturz vom Wagen, kam mit rechtem Arm in die Speichen eines Rades	Untere rechte Humerusepiphyse und 2. Fractur zw. unterem und mittl. Drittel d. r. Humerus	Zersetzung des Gewebes am Ellenbogengelenk	60 Tage	Heilung
16	$12^{0}/_{12}$	m.	Kam in ein Kammrad	Oberes Drittel des rechten Vorderarmes	Splitterfractur, Zersetzung des Gewebes. Eröffnung des Gelenkes. Gangrän des Vorderarmes.	73 Tage	Heilung. Amputatio des Oberarmes im unteren Drittel
17	$6^{10}/_{12}$	w.	Ueberfahren von einem Lastfuhrwerke	II. Phalanx des rechten Daumen	Eröffnung des Gelenkes am Daumen. T-fractur am rechten Humerus	68 Tage	Heilung
18	$5^{0}/_{12}$	m.	Ueberfahren von einem Lastfuhrwerke	III. Phalanx des rechten Kleinfingers	Wunde am Kopf. Fractura radii sin. im unteren Drittel	52 Tage	Heilung

Von unseren 271 Fracturen sind nur 18 complicirte Brüche, was in Procent 6,6 ausmacht. Beck hatte seiner Zeit 7,7% complicirte Fracturen. Das Hauptcontingent bilden die 11 Schädelbrüche. Es folgen dann die complicirten Fracturen der Finger mit 2 Fällen, die des Vorderarmes, Oberschenkels, Oberarmes, Unterschenkels und Vomers mit je einem Falle.

Die schwersten Weichtheilverletzungen zeigen stets die complicirten Fracturen der langen Röhrenknochen. Zweimal, am Vorderarm und am Oberschenkel, waren sie der Art, dass eine Erhaltung des Gliedes nicht möglich war und nachfolgendes Gangrän die Amputation erforderte. Nicht minder schwer, aber wegen der kleineren Masse der Weichtheile weniger von Belang sind die complicirten Fingerfracturen. Vollständiges Zerfetzen der Haut, Eröffnung der Gelenke und Pendeln der Fragmente waren in unseren beiden Fällen da. Trotzdem war das Heilungsresultat ganz befriedigend, was die als gut bekannte Prognose der complicirten Fingerfracturen bestätigt.

Die bei Kindern im Allgemeinen seltene Zerreissung einer grösseren Arterie sahen wir einmal. Es war die Tibialis antica und postica, welche nach Helferich überhaupt am Meisten bei Fracturen lädirt sind.

Wie wir aus der Tabelle ersehen, geben die complicirten Fracturen bei Kindern eher eine bessere Prognose als bei Erwachsenen. Tödtlicher Ausgang trat nur einmal durch abscedirende Meningitis in Nr. 9 ein. Die Heilungsdauer ist verschieden, am schnellsten bei den Schädelbrüchen, wo sie zwischen 15—42 Tagen liegt, länger bei den complicirten Fracturen der langen Röhrenknochen, welche im Mittel eine Dauer von 65 Tagen zur Heilung verlangen. Die zwei Fälle, bei welchen sich die Heilung 84 und 100 Tage hinauszog, waren durch die hochgradige Weichtheilverletzung mit Amputation und langdauernder Eiterung complicirt.

Zu den von Gurlt als höchst selten bezeichneten Fracturen bei Kindern, wo ein ganzes Knochenstück aus dem Zusammenhange gelöst wird, haben wir zwei weitere Fälle gefunden:

1) Ein 12jähriger Knabe kam mit dem rechten Arm in ein Kammrad. Die Haut war vom Condylus internus humeri bis zum Handgelenk zerrissen. Die Arteria radialis lag entblösst und collabirt vor. Die Muskeln Supinator longus, Radialis longus etc. waren oben abgerissen. Ein 6 cm langes Knochenstück lag in der Wunde und konnte leicht entfernt werden. Auch das untere Drittel des Vorderarmknochens war in mehrere Stücke fracturirt, so dass noch mehrere Splitter aus Ulna und Radius entfernt wurden. Das Periost war überall zerfetzt. Amputation am Oberarm war wegen allzu grosser Zerstörung angezeigt.

2) M., Marie, $7^{10}/_{12}$ Jahre alt, stürzte am 29. V. von einem fahrenden Wagen und kam mit dem linken Arme in das gebremste Hinter-

rad. Ein baldig gerufener Arzt constatirte eine Oberarmfractur, legte einen Cartonschienenverband an und ordnete den Spitaltransport an.

Status: Der ganze linke Arm ist beträchtlich geschwollen, die Haut in der Mitte des Oberarmes bläulich verfärbt und an zwei Stellen perforirt, wo zerfetztes Gewebe heraustritt. Bei der Palpation zeigen sich zwei Fracturzellen: eine circa 3 cm oberhalb der Epiphyse und eine zweite im mittleren Drittel.

Es wird ein 1% feuchter Lysolverband applicirt und der Arm in rechtwinkliger Stellung in eine Drahtschiene gelagert.

Am 1. VI. hat die Schwellung abgenommen. An einigen Hautstellen ist wegen eingetretener circumscripter Nekrose schwärzliche Verfärbung.

Am 2. VI. delirirt Pat., erbricht einige Mal. Da seit 31. V. stets Fieber und es sich wohl um Infection oder hohes Resorptionsfieber handelt, wird die Operation beschlossen.

Eine am 4. VI. ausgeführte 7 cm lange Incision an der Innenseite des Oberarmes zeigt folgendes Bild: Ein circa 8 cm langes Stück des Humerus liegt vollständig frei zwischen den Muskeln. An beiden schrägen Enden des abgetrennten Fragmentes ist keine Spur von Callusbildung. Das zwischen den Muskeln liegende Knochenstück wird möglichst gut reponirt, die Wunde geschlossen und eine Heftpflasterextension mit verticaler Suspension am Vorderarm angebracht.

Am 5. VI. ist Pat. afebril. Der Verband wird durch Cartonschienen verstärkt. Die Wunde sieht gut aus. Die Heilung geht vorwärts.

Am 19. VI. ist bei der Verbandabnahme der Knochen consolidirt, doch noch federnd. Die Extension wird weggelassen und der Arm in rechtwinkeliger Drahtschiene gelagert.

Vom 28. VI. an wird fleissig massirt. Die Fortschritte sind mässig; immerhin kann Patient am 30. VII. mit gut beweglichem Arm geheilt entlassen werden.

Als traumatische Epiphysentrennungen fassen wir als in der Diagnose sicher 13 Fälle auf. Wie bekannt, ist ihre Diagnose immer etwas zweifelhaft, da man ausser dem weichen und dumpfen Crepitationsgefühl, welches auch bei unseren Fällen einige Mal beobachtet wurde, kein einziges sicher dafür sprechendes Symptom hat.

Wenn wir deshalb nur eine so kleine Frequenz der Epiphysentrennungen anführen, soll damit nicht behauptet werden, dass vielleicht nicht mehr dieser Art vorgekommen seien. Wir haben die intra partum entstandenen Brüche am oberen Humerusdrittel, welche nach Oven stets Epiphysenlösungen sind, ferner auch mehrere Querbrüche an den Epiphysen nicht dazu gerechnet; sonst würde sich die Zahl ziemlich höher stellen.

Die Unsicherheit in der Diagnose zeigt sich auch in dem Umstand, dass verschiedene Autoren in der Häufigkeit der Epiphysentrennungen, auf die einzelnen Knochen berechnet, verschiedener Ansicht sind. Bruns nennt die Epiphysentrennungen am unteren Femurende die häufigsten; dann kommen die an der unteren Radiusepiphyse, dann die am oberen Humerusende und erst an vierter Stelle die am unteren Humerustheile.

Nr.	Alter Jahr	Geschlecht	Ursache	Localität	Complicationen	Heilungsdauer	Bemerkungen
1.	$1^{8}/_{12}$	w.	Fall aus dem Bette	untere rechte Femurepiphyse	Rachitis	45 Tage	
2.	$^{10}/_{12}$	m.	Fall vom Arme einer Schwester	untere rechte Humerusepiphyse	Rachitis	28 Tage	
3.	$^{7}/_{12}$	w.	?	obere linke Unterschenkelepiphyse	Rachitis. Infraction des linken Oberschenkels	76 Tage	Bleibende Lähmung des linken Beines.
4.	$7^{10}/_{12}$	m.	Fall auf ebener Erde	untere linke Femurepiphyse	Tuberculose d. linken Talocruralgelenks. Fractur des l. Femur im mittl. Drittel	65 Tage	Resectio tali sin., trug deshalb vor dem Unfall Wasserglasverband.
5.	$8^{6}/_{12}$	m.	Fall beim Spielen	untere linke Humerusepiphyse		26 Tage	
6.	$1^{7}/_{12}$	w.	?	untere rechte Humerusepiphyse	Osteomyelitis des rechten Ellenbogens	67 Tage	
7.	$1^{0}/_{12}$	w.	Fall aus dem Kinderwagen	untere linke Humerusepiphyse	Rachitis	37 Tage	
8.	$1^{5}/_{12}$	m.	Pat. war mit dem Hintern im Nachttopf eingekeilt. Mutter zog am Bein und brach so den Femur	untere linke Femurepiphyse	Rachitis	41 Tage	
9.	$1^{11}/_{12}$	m.	Fall aus dem Bett	Obere linke Tibiaepiphyse	Poliomyelitis	?	Epiphyse heilte schief an. Wurde später osteotomirt.
10.	$6^{5}/_{12}$	w.	Fall auf den Ellenbogen	untere linke Humerusepiphyse	Tfractur ins Ellbogengelenk	31 Tage	TransitorischeRadialislähmung.
11.	$5^{3}/_{12}$	m.	Fall beim Schaukeln	untere linke Femurepiphyse	Schrägfractur des linken Femur im mittl. Drittel	36 Tage	
12.	$7^{1}/_{12}$	m.	Ueberfahren	untere rechte Femurepiphyse	Durchbruch des obern Fragmentes in die Fossa popl.	100 Tage	Gangraena cruris. Amputation des Obersch.
13.	$5^{5}/_{12}$	w.	Fall über eine Treppe	untere linke Humerusepiphyse	Rachitis und Spondylitis	39 Tage	

Helferich sagt, dass letzte Art gerade am Häufigsten sei, während Karewski eher dem Radius die zahlreichsten Epiphysentrennungen zutheilt.

Gurlt und Beck finden, wie Helferich, die Knorpelfuge am unteren Humerusende am Häufigsten fracturirt. Auch wir haben, wie wir aus der Tabelle S. 25 ersehen, sechs Fälle dieser Art, so dass die Annahme von Helferich am Richtigsten erscheint, besonders da noch viele unserer zweifelhaften und nicht mit gezählten Fälle auf den Humerus fallen würden.

Nach unseren Zusammenstellungen würden bei den Epiphysentrennungen die constitutionellen Verhältnisse der Rachitis einen ziemlichen Einfluss haben. In sechs Fällen war diese Krankheit in starkem Grade vorhanden, einmal war Caries der Knochen und einmal Osteomyelitis dabei, welch letzter Fall eine spontane Epiphysentrennung vorstellt.

Eine Altersgrenze, bis zu welcher die traumatischen Epiphysentrennungen vorkommen, kann man aus dem kleinen Materiale nicht bestimmen. Da keiner unserer Fälle nach dem zehnten Jahre vorkam und 7 sogar unter dem zweiten Jahre waren, sind sie nach uns in den ersten zwei Lebensjahren am Häufigsten und nehmen mit dem zunehmenden Alter ab.

Für die Diagnose der Knochenfracturen ist zu erwähnen, dass wir drei Fälle beobachteten, bei denen in Folge schwerer Rachitis die nicht fracturirten Knochen der anderen Seite fast ebenso leicht abnorme Bewegungen zuliessen, wie die gebrochenen. Es war bei zwei Fällen von Femurbrüchen und bei einem Fall von Unterschenkelbruch.

Die Prognose, wie wir sie aus dem Resultat der Heilung im Baseler Kinderspital stellen, ist quoad vitam ganz günstig. Es kamen nur vier Todesfälle vor, von welchen wieder nur einer directe Folge der Fractur war. Ein $4^1/_{12}$ Jahre altes Kind starb wegen Fractura cranii basilaris mit nachfolgender Meningitis apostematosa. Von den drei anderen Fällen war bei einem die Todesursache Diphtheritis faucium, beim anderen Gastroenteritis acuta und beim dritten allgemeine Miliartuberculose (siehe S. 22). Verlust eines Gliedes kam zweimal vor: nämlich Amputatio femoris wegen Gangraena cruris durch Thrombose der Arteria tibialis antica und postica und Amputation des Oberarmes wegen allzu hochgradiger Zerreissung der Weichtheile. Wenn wir sonst den Erfolg der Therapie betrachten, ist die Prognose äusserst gut. Einzelne unvollkommene Resultate werden wir noch im speciellen Theile näher erwähnen.

II. Specieller Theil.

1. Fracturen der Schädelknochen.

Hinsichtlich der Häufigkeit der Schädelbrüche lauten die Angaben der einzelnen Statistiken ungleich. Karewski stellt sie mit 0,9 Procent an achter Stelle; Bruns mit 1,4 Procent an siebenter; ebenso Beck mit 2,8 Procent. Wir finden unter unseren 271 Fracturen 14 oder 5,2 Procent Schädelbrüche und müssen sie so an sechster Stelle einreihen. (S. S. 13.)

Karewski sucht den Grund der geringen Frequenz in der seltenen Gelegenheit zu Unfällen im kindlichen Alter. Beck will hingegen gerade die Kinder für Schädelfracturen mehr disponirt wissen. Wenn unsere hohe Procentzahl für letztere Ansicht spricht, wird man sich am Besten dahin äussern, dass die im kindlichen Alter sonst seltener auftretenden Traumen doch relativ häufig den Schädel in Mitleidenschaft ziehen. Wir finden nirgends einen Autor, der eine nur annähernd gleich grosse Procentzahl wie wir für die Schädelbrüche angiebt, und können die Ansicht vieler, dass im späteren Alter mehr Schädelbrüche vorkommen als bei Kindern, nicht bestätigen.

Wir haben vier subcutane und zehn complicirte Schädelfracturen. Wir lassen die hierher gehörigen Krankengeschichten folgen.

1) M., Rudolph, 4 Jahre alt, wurde am 16. V. 1887 von einer Karrendeichsel an die rechte Seite des Kopfes gestossen. Nachdem das Kind noch circa ½ Stunde herumgelaufen, traten Convulsionen auf, welche bald tiefem Coma Platz machten.

Die Untersuchung des bewusstlosen Patienten ergab eine 4 cm lange und 3 cm breite Schwellung über dem rechten Parietale, darunter constatirt man eine Depression des Knochens. Eine weitere Verletzung ist nicht zu finden. Da das Kind nach Hause genommen ward, wo eine Eisblase aufgelegt wurde, ist ausser der Thatsache „geheilt" der weitere Verlauf nicht verzeichnet.

2) E., Lilly, 1 Jahr alt. Pat. fiel am 15. IX. 1897 von einer Mauer auf den Kopf. Auf dem rechten Scheitelbein entstand schnell eine bedeutende Schwellung. In der Nacht darauf sahen die Eltern an der linken Gesichtsseite und am linken Vorderarm rhythmische Zuckungen. Am 16. IX. erfolgte Spitalstransport.

Status: Bewusstsein ist vollständig klar. Die Umgebung des rechten Auges ist geschwollen. Von Zuckungen im Facialisgebiet und am Vorderarm ist nichts zu sehen. Auf dem rechten Parietale findet sich ein ödematöser halbeigrosser Tumor, darunter ist eine breite Depression des Parietale fühlbar.

Da Pat. ganz munter ist, wird er am gleichen Tage wegen aufgetretener Pertussis entlassen und in der Poliklinik weiter beobachtet. Der Fall ist als vollständig geheilt verzeichnet.

3) St., Arthur, $1^{9}/_{12}$ Jahr alt. Pat. fiel am 16. VI. 1896 aus einer Höhe von 4 m in einen Keller und wurde bewusstlos auf dem Gesichte

liegend aufgehoben. Auf dem Transport zum Spital erbrach Pat. zweimal und soll einige Mal laut aufgeschrien haben.

Status: Tief soporöser Zustand. Puls ist unregelmässig. Pupillen reagiren auf Lichteinfall nicht. Im rechten Arme und Beine finden zuweilen Bewegungen statt. Linker Arm und linkes Bein sind schlaff paretisch. Die Nervi facialis zeigen keine Differenz. Auf dem rechten Parietale ist eine handtellergrosse fluctuirende Schwellung. Rechtes Parietale erscheint in grosser Ausdehnung deprimirt. Es wird eine Eisblase aufgelegt.

Am 17. VI. öffnet Pat. die Augen. Es zeigen sich clonische Zuckungen im linken Arm und linken Mundwinkel, die am 19. VI. der Parese weichen. Dieser Zustand dauert bis 22. VI., an welchem Tage die Parese sich langsam zu heben anfängt. Zugleich werden die Erscheinungen der Bewusstseinsstörung schwächer.

Am 1. VII. ist die Parese ganz verschwunden. Pat. versucht bereits sich aufzusetzen.

Am 5. VII. tritt Fieber auf. Untersuchung ergiebt Ausbruch von Varicellen.

Am 6. VII. steht Temperatur auf 40,1° C. Es tritt wieder Morosität ein; mehrmaliges, meningitisches Schreien. Es wird wieder die Eisblase applicirt.

Am 7. VII. fällt Fieber wieder ab. Die Besserung schreitet rasch vorwärts, so dass Pat. am 21. VII. geheilt entlassen werden kann.

4) R., Fritz, $4^{10}/_{12}$ Jahr alt. Pat. wurde am 5. IX. 1895 von einem Bierwagen zu Boden gerissen und dabei von einem Pferdehuf an den Kopf getroffen. Hatte schon früher einmal eine Schädelfractur. Das Bewusstsein ging circa 20 Minuten nach dem Unfall verloren. Nach Hause gebracht wurde das Sensorium bald wieder freier, dagegen brach Pat. in einem fort. Wurde in diesem Zustande in das Spital gebracht.

Status: Sensorium ist ungetrübt. Auf Fragen erfolgen richtige Antworten. Die Gegend des rechten Schläfenbeines und rechten Parietale sind ödematös geschwollen. Eine Depression ist wegen der starken Schwellung nicht nachweisbar. Der Puls ist verlangsamt, 58 pro Minute, und leicht unregelmässig. Pat. bricht andauernd, auch am folgenden Tage noch, wo soporöser Zustand von Neuem auftritt.

Am 8. IX. hellt sich das Sensorium wieder auf. Die Schwellung hat abgenommen und nun findet man auf dem rechten Parietale eine circa 2 Frankenstück grosse Depression des Knochens. Das Brechen hat aufgehört und Pat. wird langsam munter.

Sechs Tage nach der Aufnahme ins Spital kann Pat. geheilt entlassen werden.

5 W., Margarethe, $6^{11}/_{12}$ Jahr alt. Pat. fiel am 5. VI. 1896 von der Altane des ersten Stockes auf den Kieselsteinboden. Bewusstsein ging nie verloren. Wegen starker Blutung aus einer Kopfwunde erfolgte Spitaltransport.

Status: Auf dem linken Frontale an der Haargrenze ist eine 3 cm lange Lappenrisswunde. Das Periost ist darunter zerrissen. Die Wunde wird in Narkose erweitert und nun erblickt man eine 1 Frankenstück grosse Impression des linken Frontale. Desinfection, Naht des Periostes und der Haut, Drainage.

Die Heilung geht per primam vor sich. Pat. ist immer munter und kann nach 21 Tagen am 26. VII. geheilt entlassen werden.

6) L., Helene, $8^{10}/_{12}$ Jahr alt. Pat. fiel am 24. IV. 1889 mit der Stirn auf ein vor der Hausthüre angebrachtes Scharreisen. Sie ging noch zu Fuss zum nahen Coiffeur, welcher die Wunde an der Stirn mit Carbollösung auswusch. Abends trat Erbrechen ein. Am 25. IV. wurde

ein Arzt gerufen, der eine Schädelfractur mit Hirnvorfall diagnosticirte und 17 Stunden nach dem Unfall Spitaltransport anordnete.

Status: Bewusstsein ist klar. An der Grenze von rechtem Stirn- und Schläfenbein findet sich eine 2 cm lange Quetschwunde mit fetzigen Rändern. Daraus quillt pulsirende, graubraune Masse. Der Knochen zeigt einen circa 1 qcm grossen Defect. In Narkose wird die Wunde erweitert. Der Hirnvorfall wird abgetragen, und ein circa 2 cm langer Splitter vom rechten Frontale wird aus der Wunde entfernt. Zwei kleinere Splitter werden am Rande weggemeisselt. Die Dura mater ist 1 cm lang aufgeschlitzt. Desinfection und Verband.

Am 26. IV. ist das Befinden gut. Die Temperatur ist leicht subfebril. Beim Verbandswechsel am 5. V. ist die Wunde etwas eitrig. Etwas abgestossene Hirnmasse liegt vor. Genaue Desinfection.

Am 9. V. zeigt die Wunde gute Granulation und ist bis 31. V. schön zugranulirt.

Pat. wird am 9. VII. mit noch stark pulsirender Stelle am rechten Frontale entlassen.

7) L., Alice, $8^1/_2$ Jahr alt. Pat. wurde am 9. II. 1892 beim Schlitteln umgeworfen. Blieb eine Zeit lang bewusstlos liegen und blutete stark aus einer Kopfwunde. Am anderen Tag wurde sie ins Spital gebracht.

Status: Bewusstsein ist völlig klar; auf dem linken Parietale ist eine 4 cm lange —|förmige Wunde. Der Knochen darunter ist in der Form eines Dreiecks gebrochen. Die Spitze des Dreiecks ist nach unten deprimirt, während die Basis nur infracturirt ist. Die Wunde wird desinficirt, Haut durch drei Knopfnähte vereinigt und Drainage angebracht.

Am 11. II. ist das Befinden sehr gut. Absolut keine Störungen von Seite des Hirns.

Am 1. III., also nach 21 Tagen, wird Pat. geheilt entlassen. Depression ist verschwunden.

8) Sch., Carl, $10^4/_{12}$ Jahr alt. Pat. kam am 13. VI. 1893 mit dem Kopf zwischen die eisernen Widerlager einer auf Rädern dahinrollenden Barrière. Wurde sofort bewusstlos in das Spital transportirt.

Status: Pat. ist bewusstlos; reagirt auf lautes Anrufen nur ganz wenig. Am Schädeldache ist keine Verletzung. Das rechte Augenlid zeigt starke Sugillation. Aus dem rechten Ohr fliesst hellrothes Blut. Aus Mund und Nase blutet es ebenfalls stark. Am Abend erbricht Pat. viel verschlucktes Blut. Tamponade der linken Choane stillt die Blutung. Pat. liegt zwei Tage in tiefem Coma.

Am 16. VI. öffnet Pat. die Augen; das Bewusstsein wird immer klarer bis zum 19. VI., wo Pat. zum ersten Mal weiss, wo er sich befindet.

Die Untersuchung der Augen giebt folgenden Befund:

Rechts: Maximale Mydriasis. Pupille ist reactionslos. Die linke Pupille ist weit, reagirt nur langsam. Im rechten Augenhintergrund entdeckt man massenhafte Blutextravasate. Die Retina ist wellig abgehoben. Sehnerv sieht normal aus.

Links ist etwas Sehnervhyperämie.

Am 20. VI. tritt Schwellung der rechten Wange auf. Es bildet sich in den nächsten Tagen ein Abscess.

Am 21. VI. können mit linkem Auge die Finger gezählt werden, mit rechtem wird hell und dunkel nicht unterschieden.

Am 24. VI. schläft Pat. sehr viel. Es besteht Ptosis beider Augen.

Am 27. VI. Die Pupille nervi optici ist am rechten Auge ganz blass. Die rasche Atrophie lässt vermuthen, dass der Sehnerv rechts abgerissen ist. Linkes Auge zeigt Abducensparese. Das Sensorium ist klar.

Am 1. VII. steht Pat. zum ersten Male auf.

Am 8. VII. spielt Pat. mit anderen Kindern. Links findet sich Oculomotoriusparese.

Am 14. VII. ist die Lähmung des äusseren Augenmuskels wesentlich gebessert.

Am 21. VII. wird Pat. aus dem Spital entlassen. Rechts ist vollständige Sehnervenatrophie. Die Blutextravasate sind meist resorbirt und die Retina liegt wieder glatt an. Links sind die Bewegungen des Auges nach aussen noch etwas gehemmt. Das Gesichtsfeld ist links normal.

Die Heilungsdauer belief sich auf 38 Tage.

9) H., Adolph, $8^{1}/_{12}$ Jahr alt. Pat. wurde am 4. V. 1894 von einem Schnappkarren überfahren. Anfangs noch bei klarem Bewusstsein, wurde er nach zwei Stunden bewusstlos und konnte bald nicht mehr sprechen. Auf Nahrungsaufnahme hin erfolgte stets Erbrechen. Abends spontaner Stuhlgang. Aus dem Ohr floss etwas Blut.

Status: Bei der Aufnahme ins Spital am 5. V. ist Pat. bei klarem Bewusstsein. An der rechten Schulter finden sich die Symptome einer Fractura colli humori. In dem rechten äusseren Gehörgang und in den Nasenlöchern befinden sich Blutcoagula. Die Gehörprüfung ergiebt rechts Abnahme der Empfindung.

Am 11. V. constatirt man auch noch Facialislähmung der rechten Seite; Strabismus convergens und Lähmung des Abducens sinister.

Am 15. V. fliesst Eiter aus dem rechten Ohr. Das Trommelfell ist perforirt. Der eitrige Ausfluss dauert bis 18. V. Die Besserung schreitet dann rasch vorwärts. Am 5. VI. wird Pat. mit noch deutlicher linksseitiger Abducens- und rechter Facialisparese entlassen.

10) M., Victor, $10^{8}/_{12}$ Jahr alt. Pat. stürzte am 5. VIII. 1895 im Erdgeschoss eines Neubaues mit einem Brett in die Tiefe, wollte sich an einem Steine festhalten, der aber mitging und dem Knaben auf das Hinterhaupt fiel. Pat. ging noch allein die Treppe hinauf und nach Hause, wo die Hinterhauptwunde mit Carbolwasser ausgewaschen wurde. Nach $1^{1}/_{2}$ Stunden trat leichte Benommenheit ein, worauf Spitaltransport erfolgte.

Status: Pat. ist leicht benommen. Der Puls ist regelmässig. Auf dem Hinterhaupt ist eine unregelmässige, nach vorn lappenförmig abhebbare, circa 2—3 cm lange Wunde. In der Tiefe sieht man den vom Periost entblössten Knochen. Die genauere Untersuchung in der Narkose lässt eine circa 5 Frankenstück grosse Depression des Occipitale erkennen, die durch zwei kleinere vordere und zwei grössere hintere Splitter gebildet wird. Die Splitter werden extrahirt, wonach die Dura sich frei vorwölbt und Pulsation zeigt. Desinfection mit 0,5% Sublimatlösung und Verband.

Abends ist das Sensorium frei. Es zeigt sich einmaliges Erbrechen; zuweilen fährt Pat. schüttelfrostartig zusammen.

Am 6. VIII. ist Pat. ziemlich apathisch, wird aber gegen Abend besser. Der Puls ist verlangsamt.

Am 7. VIII. ist das Befinden gut. Beim Verbandwechsel werden etwas nekrotische Hautfetzen entfernt. Die Heilung geht in den nächsten Tagen glatt vor sich.

Am 17. VIII. wird Pat. mit deutlicher Pulsation an der Stelle des Knochendefectes geheilt entlassen.

11) S., Friedrich, $4^{1}/_{12}$ Jahr alt. Pat. fiel am 15. I. über das Geländer der Birsigbrücke und stürzte mit dem Kopf auf das dem Ufer entlang sich befindliche Eis und dann auf das gepflasterte Flussbett. Blutete stark aus einer Kopfwunde. Bewusstlos zu seinen Eltern ge-

bracht, kehrte er bald zum Bewusstsein zurück. Der gerufene Arzt übersah eine Fractur. Da sich aber bald Blutung aus dem linken Ohr bemerkbar machte, wurde der Arzt nochmals gerufen, der nun den Spitaltransport anordnete.

Status: Der Pat. kann den Kopf nur mit Schmerzen aufrecht halten. Dieser fällt nach hinten und etwas nach links. Auf der Stirn ist eine 3 cm lange blutende Risswunde. Eine Convexitätsfractur ist nicht vorhanden. Aus dem linken Ohr entleert sich continuirlich blutig tingirte Flüssigkeit, die bei passender Lagerung mit dem Puls isochrone Bewegung zeigt. Das Bewusstsein ist nicht gestört. Pat. klagt viel über Schmerz am linken Processus mastoideus.

Am 16. I. zeigt sich häufige Somnolenz. Pat. kann daraus geweckt werden. Der Ausfluss aus dem linken Ohre dauert fort. Puls ist am Abend frequent, 134 pro Minute. Temperatur ist 38,5° C. Die Somnolenz steigert sich.

Am 17. I. steigerte sich Temperatur und Somnolenz noch mehr. Die mikroskopische Untersuchung des Ausflusses aus dem Ohr zeigte massenhaft Bacterien.

Der Puls wird schwach und noch frequenter.

Am 18. I. ist Pat. ganz bewusstlos. Puls äusserst frequent und kaum zu fühlen. Dieser Zustand dauert auch am 19. I. fort.

Am 20. I. sind die Pupillen ungleich. Es zeigt sich Strabismus divergens. Fieber 41,3. Krämpfe. Exitus letalis Mittags 12 Uhr.

Sectionsdiagnose: Eitrige Meningitis. Fractura basis cranii. Kleine Blutungen in der Bauchhöhle.

12) W., Adolf, $8^{4}/_{12}$ Jahr alt. Pat. fiel am 20. X. 1896 in den Keller eines Neubaues. War kurze Zeit bewusstlos und wurde sofort in das Spital transportirt.

Status: Pat. ist bei klarem Bewusstsein. Am Hinterhaupt findet sich eine klaffende Wunde, in deren Grunde der Schädelknochen sichtbar ist. Das rechte Facialisgebiet ist leicht paretisch. Die rohe Kraft der rechten Hand ist vermindert. Am Kinn ist eine 1 cm lange Risswunde.

In der Narkose findet man am Hinterhaupte eine 4 cm lange glattrandige Hautwunde. Das Schädeldach ist circa 5 Frankenstück gross deprimirt. Man sieht an einer kleinen Randstelle Cerebrospinalpulsation. Der Versuch, die Depression zu heben, gelingt nicht. Desinfection und Naht des zerrissenen Periostes.

Die Nacht ist etwas unruhig. Puls 122 pro Minute. Pat. ist nicht vollständig klar bei Bewusstsein.

Am 21. X. ist das Bewusstsein wieder klar. Puls 124 pro Minute. Temperatur 38,4° C.

Am 22. X. ist das Befinden gut.

Am 27. X. wird die Naht entfernt. Die Depression hat sich ausgeglichen.

Am 11. XI. wird Pat. als geheilt entlassen.

13) W., Emma, $2^{11}/_{12}$ Jahre alt. Krankengeschichte siehe S. 19 des allgemeinen Theiles.

14) Tsch., Blanka, 2 Jahre alt. Pat. wurde am 25. IX. bei der Kartoffelernte mit einer Hacke an den Kopf getroffen. Der gerufene Arzt constatirte eine Lochfractur des rechten Frontale, desinficirte die Wunde und ordnete den Spitaltransport an. Das Bewusstsein war nie geschwunden.

Status: Auf dem rechten Frontale findet sich eine der Sagittalnaht parallel verlaufende, 1,5 cm lange Incision (vom ersten Arzte). In deren Mitte sieht man eine schmutzige, linsengrosse Lochfractur des rechten

Frontale. Man sieht die Pulsation der durchstochenen Dura mater, nachdem die Wunde etwas erweitert wurde. Mehrere kleinere Knochensplitter werden aus der Tiefe entfernt und eine circa hanfkorngrosse Partie der grauen Substanz wird abgetragen. Desinfection, Verkleinerung der Wunde durch Naht, lockere Tamponade.

Am 26. IX. Verbandswechsel. Wunde ist gut, das Wohlbefinden des Pat. vollständig befriedigend.

Am 28. IX. erfolgt Secundärnaht.

Am 2. X. wird Heilung per primam constatirt, worauf am 6. X. Pat. entlassen wird.

Späterer Bericht vom ersten Arzte lautet auf vollständige Heilung.

Subcutane Schädelfracturen sind die ersten 4; die anderen 10 sind complicirte Brüche. Nach dem Orte der Fractur finden sich 11 am Schädeldache und 3 an der Schädelbasis.

Auf die einzelnen Knochen vertheilen sie sich:

6 am Parietale
3 am Frontale
3 an der Schädelbasis
2 am Occipitale.

Wir haben in Nr. 13 eine Fissur, wo neben der Uförmigen Depressionsfractur des rechten Parietale eine Längsfissur besteht. Stückbrüche bieten uns die einzelnen Depressionsfracturen, wie sie die Mehrzahl unserer Convexitätsbrüche sind. Nr. 14 ist ein Fall von Bruch mit Substanzverlust oder eine sogenannte Lochfractur, die sonst besonders bei Schussverletzungen auftreten. Sämmtliche Convexitätsfracturen sind mit Ausnahme von Nr. 14 Compressionsbrüche. Die Fracturen der Schädelbasis, besonders Fall Nr. 8, können als directe Berstungsbrüche aufgefasst werden. Hinsichtlich des Geschlechtes sind die Knaben mit 8, die Mädchen mit 6 Fällen vertreten. Die viel grössere Frequenz beim männlichen Geschlecht, welche nach Karewski zwölfmal stärker sein soll, bestätigte sich somit nicht.

Ein einziger unserer Fälle endigte mit Tod. Diese Thatsache zeigt aufs Neue, wie gut die Prognose der Schädelfracturen bei Kindern ist. In 3 Fällen hatten wir einen Substanzverlust der grauen Hirnpartie. Trotzdem trat keine Störung in der Function des Gehirns, nicht einmal vorübergehende Bewusstlosigkeit ein. Auch nachfolgende Hirnerkrankungen sind nach unseren Fracturen, soweit es eruirbar war, nie aufgetreten. In fünf Krankengeschichten ist ausdrücklich betont, dass Pat. nie bewusstlos war. Einmal trat nur leichte Benommenheit ein; dreimal zeigte sich die Störung im Sensorium erst nach einem Stadium der Latenz von ½—2 Stunden und dauerte circa ½—2 Tage; viermal war das Bewusstsein sofort geschwunden, um nach kurzer Zeit oder auch erst nach 24 Stunden theilweise oder ganz zurückzukehren. Bei dem

mit Tod endigenden Falle schwand das Bewusstsein erst, nachdem Pat. noch 6 Stunden bei klarem Verstande war. Die Schädelbasisfracturen zeigen im allgemeinen einen viel schwereren Verlauf und auch beängstigende Symptome. Bleibende Folgen finden sich bei ihnen häufiger. Von unseren drei Basisbrüchen endigte, wie schon gesagt, einer mit Tod, ein anderer führte durch Abreissen des rechten Nervus optici zu totaler Erblindung des rechten Auges und beim dritten Falle blieb dauernde Facialis- und Abducensparese und starke Verminderung der Gehörsempfindung am rechten Ohre. In den übrigen 11 Fällen, das ist bei den Convexitätsfracturen, heilte die Verletzung ohne bleibenden Nachtheil. Pulsation an Stelle des Knochendefectes war dreimal noch bei der Entlassung aus dem Spital zu constatiren.

Eine bedeutende Depression des fracturirten Knochenstückes sehen wir bei 9 Schädelbrüchen. Diese wurde nur in einem Falle wegen starker Zersplitterung der Fragmente entfernt. Die anderen achtmal glich sie sich im Laufe der Heilung von selber aus, wie die Depressionen am Schädelgewölbe überhaupt Neigung zur spontanen Reposition haben (Karewski).

Die Heilungsdauer unserer Schädelfracturen schwankt zwischen 12—43 Tagen. Im Mittel ist sie 24 Tage. Beck giebt für seine Fälle eine Heilungsdauer von 64 Tagen im Mittel an.

Die jetzige Behandlung, die nur im grössten Nothfalle Trepanation und Hebung der Depression vorschreibt, liefert somit ein bedeutend besseres Resultat.

Unsere sämmtlichen Schädelbrüche waren auf directem Wege entstanden. Einzig Fall Nr. 11 ist möglicher Weise eine indirecte Fractur. Bei den drei Basisbrüchen konnte stets wässerige, dem Liquor cerebrospinalis entsprechende Flüssigkeit, aus einem Ohre fliessend, constatirt werden. Mit dem Puls isochrone Bewegungen der entleerten Flüssigkeit oder der eröffneten Hirnpartie waren unter den 14 Fällen fünfmal beobachtet.

Alarmirende Zwischenfälle, welche plötzlich den ruhigen Heilungsgang unterbrechen, geben nach unserem Falle in Nr. 3 nicht allzu beunruhigende Prognose. Am 20. Tage nach der Verletzung zeigten sich auf einmal meningitische Symptome mit hohem Fieber bis zu 40,1° C. Am anderen Tage war das Befinden des Patienten wieder so gut wie vor der heftigen Exacerbation. Beck hat einen ähnlichen Fall beobachtet, wo nach 14tägigem, bestem Verlaufe hohes Fieber von 40,2° C. plötzlich anhub, zwei Tage dauerte und dann wieder dem normalen Gange Platz machte. Ein Grund für diese Zwischenfälle war sowohl in unserem, wie in dem Beckschen Falle nicht zu finden.

Die Veranlassung zu unseren Schädelfracturen war siebenmal Sturz aus bedeutender Höhe, zweimal Aufschlagen auf kantige Gegenstände, zweimal Ueberfahrenwerden, einmal Pferdehufschlag, einmal Schlag mit einer Hacke und einmal Quetschung zwischen den eisernen Widerlagern einer auf Rädern rollenden Barrière.

2. Fracturen der Gesichtsknochen.

Während Beck seiner Zeit über fünf Gesichtsfracturen berichtete, haben wir nur einen Fall von Fractur der Nasenscheidenwand zu erwähnen. Da dieses zudem ein veralteter Fall war und Pat. eigentlich wegen Schiefstand der Nase und häufiger katarrhalischer Beschwerden, welche so oft Folge von vernachlässigten Vomerbrüchen sind, zur Consultation kam, ohne dass weitere Behandlung erfolgte, kann ich nichts Weiteres darüber berichten.

3. Fracturen der Clavicula.

Die Zahl unserer Clavicularfracturen beträgt 32 oder 11,9 Procent. Während Karewski unter 521 Fällen 90 oder 17,6 Procent, Bruns 17,3 Procent findet, hat Beck und Gurlt nur 7—8 Procent Schlüsselbeinbrüche. Unsere Zahl giebt so ziemlich das Mittel aus beiden Extremen. Alle unsere diesbezüglichen Fracturen sind durch indirecte Gewalt entstanden: Sturz auf die ausgestreckten Arme oder auf die Ellenbogen war in der Mehrzahl der Fälle das veranlassende Moment. Zweimal lag der Grund in einem Falle auf die Schulter und dreimal geschah die Fractur intra partum. Von diesen letzten intra partum entstandenen Fracturen konnte einmal die genauere Art der Ursache nicht gefunden werden. Bleibende Parese des entsprechenden Armes war die Folge des Bruches. Interessant ist besonders der zweite Fall von doppelseitiger Clavicularfractur:

R., Alfred, 1½ Wochen alt, ist das 16. Kind seiner Mutter. Zehn davon wurden mittelst Zange entwickelt, bei fünfen musste die Wendung gemacht werden. Auch unser Fall verlangte die Wendung. Die Geburt selbst erfolgte eine halbe Stunde nach dem Eingriffe spontan ohne weitere Kunsthilfe in der Fusslage. Kind war ganz asphyktisch und konnte erst nach ½ stündlichen Belebungsversuchen zur selbständigen Athmung gebracht werden. Da es nie Bewegungen mit den Aermchen macht, wurde Pat. ins Spital zur Untersuchung gebracht.

Status: Kind ist gut genährt. Beide Claviculae zeigen im äusseren Drittel callöse, druckempfindliche Anschwellungen. Der linke Arm ist total paralytisch; am rechten können Daumen und Zeigefinger etwas bewegt werden; die anderen Finger sind krampfhaft flectirt und lassen sich nur mit Widerstand strecken. Faradisation und Massage wird in nächster Zeit in ausgiebigster Weise angewandt. Mit Ausnahme der Strecker des rechten Daumens und Zeigefingers zeigt sich nie Reaction

auf den faradischen Strom. Erst nach dreiwöchentlicher therapeutischer Maassnahme werden an der rechten Hand alle Finger activ bewegt. Auch das Heben der Schulter ist ein wenig möglich. Es wird noch sechs Wochen lang mit der Elektrotherapie fortgefahren. Da aber absolut keine Fortschritte zu verzeichnen sind, wird Pat. entlassen. Die Dauer des Spitalsaufenthaltes betrug 58 Tage.

Beim Austritt kann der rechte Arm ganz wenig im Schultergelenk bewegt werden. Die Finger der rechten Hand werden mit Ausnahme des Mittelfingers activ gestreckt und gebeugt. Der linke Arm ist ganz paralytisch.

Diese doppelseitige Clavicularfractur entstand somit direct durch die Enge des Beckens und den dadurch bei der Geburt ausgeübten Druck. Von grosser Wichtigkeit für diese intra partum entstandenen Fracturen ist besonders auch der Umstand, dass durch alle drei Brüche der entsprechende Arm gelähmt wurde. In keinem Falle konnte die Paralyse gehoben werden. Es war wohl der typische Erb'sche Punkt durch Druck des Callus auf den sechsten Cervicalnerv bei seinem Austritt zwischen den Musculi escaluci gegen den sechsten Halswirbelquerfortsatz getroffen. Wie schon bekannt, geben diese Lähmungen schlechte Prognosen. Auch in unseren Fällen war der Erfolg der Therapie trotz reichlichst angewandter Massage und Elektricität nur ein ganz minimaler. Die Fracturen führten zu bleibender Lähmung der Extremität mit Atrophie und Entartung.

Was den genaueren Sitz unserer Clavicularbrüche betrifft, liegt die Trennungslinie in mehr als der Hälfte der Fälle im mittleren Drittel, meist eher etwas nach innen. Das acromiale Ende ist weniger häufig gebrochen, und das sternale Ende nur in einigen Fällen. Die sonst bei Clavicularfracturen so häufigen Infractionen fanden sich nur in zwei Fällen. Betreffs des Alters lässt sich keine stärkere Frequenz in bestimmten Lebensjahren constatiren. Die mittlere Heilungsdauer unserer Fälle betrug 15 Tage.

Im Anschluss an die Clavicularfracturen ist noch ein Bruch der Scapula zu erwähnen. Es betrifft dies einen 7jährigen Knaben, dem durch heftigen Schlag auf den Rücken der Körper des Schulterblattes gebrochen wurde. Ueber den genaueren Befund und Verlauf ist nichts Näheres angegeben.

4. Fracturen des Oberarmes.

Die relative Häufigkeit der Humerusfracturen ist im kindlichen Alter eine sehr grosse, wegen der so zahlreich auftretenden Knochenverletzungen in der Gegend des Ellenbogens, welche sich bei Erwachsenen mehr als Luxationen manifestiren. Karewski nennt als Procentzahl für Oberarmbrüche 15,2; Bruns 19,6; Beck 21,1. Wir stellen uns mit unseren 53 Fällen

auf 19,9%. Die Procentzahl der Humerusfracturen bei Erwachsenen liegt zwischen 7—8 (Bruns). Bei uns treffen wir sie am Häufigsten im ersten Lebensjahre und dann wieder zwischen dem 5.—7. Jahre (s. Tabelle auf S. 13ff.).

Nach der Fracturstelle vertheilen sie sich folgendermaassen:

32 am unteren Ende
8 am oberen Ende
13 an der Diaphyse.

Beck hat:

38 am unteren Ende
4 am oberen Ende
8 an der Diaphyse.

Im Vergleich zu den übrigen Knochen der Extremität haben wir

53 Fracturen des Oberarmes
44 „ „ Vorderarms
32 „ der Clavicula
4 „ „ Hand.

Was das Entstehen der Fractur anbelangt, lag der directe Grund in 38 Malen in Fall auf die Hand oder auf den Ellenbogen; neunmal kam Ueberfahrenwerden durch Fuhrwerke in Betracht; zweimal war künstliche Auslösung Schuld und einmal geschah die Verletzung durch ein Kammrad. Die durch Osteomyelitis entstandene spontane Epiphysenlösung ist auf S. 9 beschrieben worden.

Wir finden zwei complicirte Fracturen des Humerus. Das eine Mal betraf sie die schon erwähnte Verletzung durch ein Kammrad bei einem 12jährigen Knaben. Die totale Zertrümmerung des Vorderarmes und des unteren Humerusendes machte die Oberarmamputation nöthig. Der andere Fall war bei einem $7^{10}/_{12}$jährigen Knaben, welcher durch Ueberfahren einen doppelten, complicirten Oberarmbruch erlitt und als Beispiel eines aus der Continuität losgetrennten Fragmentes S. 23 angeführt ist.

Von den Fracturen am oberen Humerusende haben wir sechs Brüche des Collum chirurgicum. Bruns zweifelt an dieser typischen Fractur im kindlichen Alter und fasst sie stets als traumatische Epiphysentrennungen auf. Eine dieser sechs Fracturen war durch die bei Kindern seltene Luxation der Schulter complicirt. Bei einem 6jährigen Mädchen war erst eine Luxatio subcoracoidea diagnosticirt. Nach eingehender Untersuchung in Narkose fand man dazu noch eine Fractur des Humeruskopfes. Unsere zwei durch künstliche Armlösung entstandene Fracturen am oberen Humerusende sind wahrscheinlich traumatische Epiphysentrennungen. Karewski nämlich fasst diese bei Neugeborenen stets als solche auf. Die Heilungsdauer der Fracturen am oberen Humerusende

liegt zwischen 24—31 Tagen. Cartonschienenverbände mit Achselkissen bildeten die Hauptbehandlung; nachfolgende passive Bewegungen und Massage hoben stets die theilweise eingetretene Versteifung im Schultergelenk, so dass das Resultat der Behandlung immer sehr befriedigend war.

Die Fracturen am Mittelstücke des Oberarmknochens bieten, insoweit sie nicht bei den complicirten Brüchen Erwähnung fanden, nichts Besonderes. Rachitis war in 6 Fällen als ätiologisches Moment verzeichnet. Fall auf die Hand oder den ausgestreckten Arm war überall die directe Veranlassung. Die Behandlung bestand im Anlegen eines durch Cartonschienen verstärkten Kleisterverbandes. Zweimal wurde ein Gypsverband applicirt. Der Versuch, die Heilung durch Extension am hängenden Galgen zu bewerkstelligen, musste, in einem Falle ausgeführt, als misslungen betrachtet werden. Es wurde dabei durch dieselben Uebelstände, wie sie für die unteren Extremitäten gelten und auf die wir unten noch zurückkommen, die Consolidation verhindert. Mit Ausnahme eines einzigen Falles, bei dem wegen schwerer Rachitis erst nach 53 Tagen winkelige Consolidation eintrat, war das Resultat der Therapie sehr günstig. Die Dauer der Behandlung betrug im Mittel 24 Tage.

Unsere Fracturen am unteren Humerusende sind ziemlich mannigfaltig und nicht ganz genau zu schematisiren. Von den 32 Brüchen sind neun Fracturen des Condylus internus und drei des Condylus externus. Erstere sind nach Tillmanns als Epiphysentrennungen des Epicondylus vom Condylus internus aufzufassen. Die Fractur kennzeichnete sich jedes Mal durch abnorme Beweglichkeit des inneren Condylus meist noch mit Crepitation verbunden. Die sieben transcondylären Fracturen sind wohl auch zum grossen Theile zugleich Epiphysentrennungen.

Wir haben ferner drei Tförmige Gelenkbrüche. Der erster dieser Fälle kam bei einem 6½jährigen Mädchen vor, welcher von einer Passerelle auf den ausgestreckten Arm fiel und sich neben dem Tförmigen Bruche des Humerus noch eine Vorderarmfractur zuzog. Eine transitorische Radialislähmung dauerte über drei Wochen nach erfolgter Consolidation. Zudem blieb das Schultergelenk sehr schlotterig wegen Atrophie der Gelenkpfanne als Folge der traumatischen Kapseldehnung. Beim zweiten Falle erfolgte durch Ueberfahrenwerden neben dem Gelenkbruche noch eine Trennung im mittleren Drittel der Diaphyse. Auch beim dritten Falle kam durch Ueberfahrenwerden ein directer Bruch zu Stande. Es zeigen somit letztere zwei Fälle, dass Tförmige Gelenkbrüche am Humerus nicht allein durch Hineintreiben des Olecranon

zwischen die Condylen entstehen können, sondern auch auf andere wie z. B. obige Art. Eine Versteifung im Ellenbogengelenk blieb bei den drei Tförmigen Gelenkbrüchen nicht zurück. Ihre Heilungsdauer rechnen wir auf 50 Tage. Anlegen eines Cartonschienenverbandes bei rechtwinkelig gebeugtem Arme für die ersten 14 Tage, nachherige täglich vorgenommene Massage mit passiven Bewegungen machten die Behandlung aus.

Ueber eine Versteifung im Ellenbogengelenk lasse ich betreffende Krankengeschichte folgen:

G., Ernst, $4\,^{7}/_{12}$ Jahre alt. Pat. wurde am 17. Sept. 1836 von einem Schnappkarren überfahren. Sofort erfolgte Spitaltransport.

Status: Ueber den rechten Oberarm und Ellenbogen verläuft ein breiter Sugillations- und Schürfungsstreifen von oben aussen nach unten innen. Die Haut ist in weiter Ausdehnung stark verdünnt und zerfetzt. Ueber dem Condylus externus ist sie im Umfange eines 2 Fr. Stückes offen; doch führt die Wunde nicht in die Tiefe. Unter der Haut hat man grobe Fluctuation. Der Condylus externus humeri fühlt sich abgesprengt und dislocirt und ist sehr beweglich. Die Ulna ist nach hinten abnorm verschieblich, doch nicht fracturirt. Die Pronations- und Supinationsbewegungen sind ungehindert.

In der Narkose wird aussen über das Gelenk in der Länge von 6—8 cm incidirt. Der Bluterguss wird abgelassen. Man sieht das subcutane Muskelgewebe überall zerfetzt. Das eröffnete Gelenk zeigt den Condylus externus abgerissen und vom Humerusende weit dislocirt. Ferner ist das Capitulum radii und ein Theil der Trochlea abgebrochen. Die Wunde wird sorgfältig desinficirt. Die Reposition der Fragmente gelingt bei rechtwinklig gebeugtem Arme gut. Durch mehrere Periostnähte werden sie vereinigt. Durch weitere Naht schliesst man auch dies eröffnete Gelenk, ebenso die äussere Hautwunde, welche gut drainirt wird. Der Wundverband wird bei rechtwinklig gebeugtem Arme angelegt.

Am 19. IX. ist Verband durch die Blutung ganz durchtränkt. Verbandwechsel.

Am 23. IX. Verbandwechsel. Einige nekrotische Hautfetzen werden entfernt. Sonst ist die Wunde gut und granulirt schön.

Am 1. X. Verbandwechsel. Es werden vorsichtig passive Bewegungen ausgeführt. Wunde ist gut, grosse Granulationsfläche. Passive Bewegungen sind bis 60° ohne Anstrengung möglich. Es erfolgt täglich Verbandwechsel.

Am 14. X. wird in der Narkose die Transplantation vorgenommen. Die Bewegungsversuche zeigen, dass das Gelenk fast ganz gestreckt werden kann. Beugung ist bis 50° möglich.

Am 19. X. Verbandwechsel. Alle transplantirten Epidermisstücke sind angeheilt.

Am 24. X. ist die Wunde vernarbt. Von nun an erfolgen alle Tage 1—2mal passive Bewegungen. Activ leistet der Pat. absolut nichts, während passiv der Arm vollständig gebeugt und gestreckt werden kann.

Erst am 7. XI. fängt Pat. an activ etwas zu bewegen. Am 21. XI. erfolgt der Austritt.

Die Bewegungen sind noch stark gehemmt. Soll sich nach vier Wochen wieder zeigen. — Spätere Erkundigungen ergaben, dass wegen mangelnder Bewegungsübungen sich zunehmende Versteifung einstellte, die nicht mehr gelöst werden konnte.

5. Fracturen der Vorderarm-Knochen.

Karewski sagt, dass die Brüche des Vorderarmes bei Kindern ebenso häufig wie bei Erwachsenen seien. Er stellt sie mit 28,8% an erste Stelle hinsichtlich der Frequenz der Knochenbrüche. Bruns thut dasselbe mit 26,8%. Beck hingegen weist ihnen in seinen statistischen Angaben mit 17,8% die dritte Stelle an und wir müssen mit unsern 45 Fällen das Gleiche thun.

Nach den einzelnen Arten zerfallen unsere Fällle in:

1	Fractur des Processus coronoideus
1	„ „ Olecranon
2	Fracturen der Ulna allein
20	„ des Radius allein
21	„ beider Vorderarm-Knochen.

Da die Fractur des Processus coronoideus im Kindesalter nicht gerade oft vorkommt und noch typische Complicationen dabei auftraten, lassen wir die Krankengeschichte folgen.

And., Gustav, 12½ Jahr alt, fiel am 17. X. auf den ausgestreckten Vorderarm aus einer Höhe von mehreren Metern. Es erfolgte sofort Spitaltransport.

Status: Pat. ist collabirt. Der linke Arm wird hängend getragen. Man sieht an zwei Stellen abnorme Configuration: Oberhalb des Handgelenks ist eine bajonettförmige, dorso-radialwärts gerichtete Knickung. Die Radiusepiphyse ist stark druckempfindlich und zeigt abnorme Beweglichkeit und Crepitation. Die Ulna ist in gleicher Höhe fracturirt; das proximale Fragment stülpt die Haut vor.

Der Ellenbogen ist nach hinten hervorragend. Die Gelenkgegend ist stark geschwollen. In der Narkose erfolgt leicht Reposition der Fractur und der Ellenbogenluxation. Letztere giebt bei der geringsten Bewegung Reluxation. Wegen der starken Schwellung lässt sich eine Fractur am Ellenbogengelenk nicht constatiren, doch nimmt man wegen der leichten Reposition und Reluxation eine Absprengung des Processus coronoideus an. Der Arm wird in rechtwinkliger Stellung mit Cartonschienenverband fixirt.

Am 22. X. erfolgt Verbandabnahme. Die Schwellung und der Erguss im Ellenbogengelenk ist immer noch vorhanden. Der Arm wird in eine Schiene gelagert und während der folgenden Tage massirt.

Am 31. X. ist die Schwellung unter der angewandten Massage verschwunden. Der Vorderarm zeigt gute Consolidation und schönen Callus. Die active Bewegung im Ellenbogengelenk ist ziemlich gut, doch schmerzhaft.

Am 7. XI. fühlt man etwas oberhalb der Gelenklinie in der Ellenbogenbeuge eine harte, druckempfindliche Prominenz, welche dem bei der Luxation abgesprengten Processus coronoideus entspricht.

Am 13. XI. tritt Pat. aus. Die active Bewegung des Armes ist fast normal.

Es ist obiger Fall insofern typisch, weil er wie fast einer mit Luxation des Ellenbogens nach hinten complicirt ist. Wegen der Fractur ins Gelenk erklärt sich die übermässige Schwellung des Ellenbogengelenks, welche eine primäre genaue Diagnose erschwerte.

Ueber den Fall von Oberarmfractur ist nichts Aussergewöhnliches zu bemerken. Directe Gewalt, nämlich Fall auf den gebeugten Arm, gab die Veranlassung dazu. Die Diastase betrug bei der Aufnahme des Status 1 cm. Unter Berücksichtigung möglichst naher Coaptation der Fragmente wurde der Arm in gestreckter Stellung in einen Cartonschienenverband gelegt. Nach einer Woche wurde die Massagekur am Vorderarme eingeleitet. Nach weitern drei Wochen war die Consolidation vollständig. Der Arm wurde dann in rechtwinkliger Stellung fixirt. Nach wiederum vier Tagen wurde der Fixationsverband entfernt. Der Arm konnte activ gebeugt und gestreckt werden. Massage und passive Bewegungen führten vollständige Heilung herbei, so dass am 43. Tage nach der Spitalaufnahme der Pat. mit vollkommen beweglichem Arm entlassen werden konnte.

Die zwei Fälle, wo die Ulna allein fracturirt war, zeigten nichts Besonderes. Die Trennungslinie lag im untern Drittel des Knochens.

Die Fracturen des Radius allein unterscheiden sich von denen bei Erwachsenen insoweit, dass die typische Form des Radiusbruches selten ist. Wir haben nur fünf solcher typischer Formen, wo die Bruchlinie im untern Drittel oberhalb des Handgelenks liegt. In dem andern Falle war sie mehr im mittlern Drittel. Das mittlere Stück bricht bei Erwachsenen so selten, dass Taltson von 155 Vorderarmfracturen nur elf reine Diaphysenbrüche ausscheiden konnte. Die Ursache der Fracturen war bei unsern Fällen zweimal Ueberfahrenwerden; alle andern Male war Fall auf die Hand der Grund der indirecten Fractur.

Interesse bietet folgender Fall von Radiusbruch:

Ein $12^1/_4$jähriger Knabe merkte beim Turnen, dass die linke Hand nicht richtig gedreht werden konnte. Bei der Untersuchung fand man starke Pronationsstellung der linken Hand. Das Capitulum radii findet sich nicht an normaler Stelle. In Narkose lässt sich eine alte Fractur am obern Drittel des Radius mit Luxation des Köpfchens constatiren. Eine Besserung der Bewegung konnte nicht erzielt werden.

Diese Art von Collumfractur mit Luxation des Capitulums ist nach Tillmanns bei Kindern hie und da zu beobachten.

Beck fand seinerzeit auffallend wenig Brüche beider Vorderarmknochen zugleich, nämlich nur fünf Fälle. Alle Autoren stimmen sonst darin überein, dass diese Art von Vorderarmfractur die gewöhnliche sei. Wir haben selbst 50% der Vorderarmbrüche speciell als Fractura antibrachii gefunden. In einem Falle von schiefer Heilung der Fragmente wurde der Arm nochmals gewaltsam gebrochen und dann in normaler Stellung mit günstigem Erfolge zur Heilung gebracht.

Von complicirten Fracturen finden wir nur einen Fall, nämlich die schon früher erwähnte Zertrümmerung durch ein Kammrad.

Eine langdauernde Eiterung haben wir bei einem $12^{8}/_{12}$ Jahre alten Knaben zu verzeichnen, der von einem Bierwagen überfahren wurde und eine Vorderarmfractur am oberen Drittel erlitt. An die Fractur schloss sich am vierten Tage eine Periostitis und Osteomyelitis des Vorderarmes. Infection des Haematoms, langdauernde Eiterung und mehrfache Sequesterlösung (einmal durch Sequestrotomie) zog die Heilungsdauer auf 172 Tage hinaus, was die längste Zeit der Behandlung bei unsern Fracturen war. Das Resultat der Behandlung war schliesslich äusserst befriedigend.

Die vier Fracturen an den Knochen der Hand sind sämtlich complicirte. Zwei betrafen die erste Phalanx des rechten Daumens und waren mit Gelenkseröffnung complicirt. Einmal war die zweite Phalanx des linken Kleinfingers fracturirt, an der gleichen Hand das erste und zweite Metacarpale zertrümmert. Ueberfahrenwerden durch Fuhrwerke war in allen Fällen die Veranlassung. Durch sorgfältige Behandlung liess sich jedesmal eine gute Heilung erzielen und zwar in der Zeit von 40—58 Tagen. Es ist diese Zeit bedeutend kürzer, als sie Beck angiebt, der für seine Fälle eine durchschnittliche Heilungsdauer von 70 Tagen hat.

6. Fracturen des Oberschenkels.

Wie auch Beck gefunden, sind die Femurfracturen im Baseler Kinderspital weitaus am häufigsten von allen Brüchen

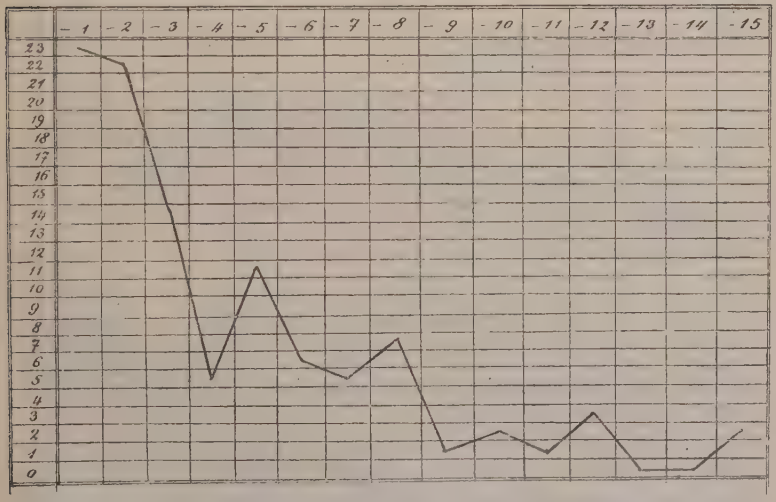

des kindlichen Skelettes beobachtet. Da sie unter den 271 Knochenbrüchen 99mal auftreten, machen sie 36,6% oder

mehr als ein Drittel sämmtlicher Fracturen aus und übertreffen die nach Bruns und Karewski sonst am zahlreichsten auftretenden Vorderarmbrüche um 17%.

Die Altersfrequenz gestaltet sich so, dass am meisten Fälle in den ersten zwei Lebensjahren vorkommen. Im dritten Jahre fällt dann die Curve wie Curve S. 41 veranschaulicht.

Die horizontalen Zahlen bedeuten die einzelnen Lebensjahre, die senkrechten die Fracturenfrequenz.

Hinsichtlich des Geschlechtes haben wir ein geringes Uebergewicht der weiblichen Individuen, nämlich 51 gegen 48 männliche. Beck hatte ein Verhältniss der Knaben zu den Mädchen von 52 : 37.

Nach der Fracturstelle berechnet haben wir

1	Fractur	am Femurhals
22	Fracturen	„ oberen Drittel
52	„	„ mittleren „
20	„	„ unteren „
4	„	an der unteren Epiphyse.

Mit unserer Angabe, dass das mittlere Drittel weitaus am häufigsten fracturirt ist, stellen wir uns in Uebereinstimmung mit den meisten Autoren, wie mit Karewski, Bruns, Gurlt etc. Nach Tillmanns soll das obere Drittel ebensoviel oder noch mehr Fracturen aufweisen.

Was die Fractur des Femurhalses angeht, ist die betreffende Krankengeschichte folgende:

H., Robert, 14 Jahre alt, fiel am 30. I. beim Spielen auf das rechte gebeugte Knie, spürte sofort Schmerz in der rechten Hüftgelenkgegend und konnte nicht mehr aufstehen. Man bemerkte zugleich eine Verkürzung des rechten Beines. Ein poliklinischer Arzt constatirte eine Luxatio retrognoidalis femoris und machte die Reposition, die leicht gelang. In der Nacht darauf stellte sich ein Recidiv der Luxatio ein. Am 31. I. machte der Arzt nochmals Reposition (mit wenig Mühe). Doch zeigte sich nach wenigen Stunden von Neuem eine Reluxation, weshalb der Arzt Spitaltransport anordnete.

Status: Das rechte Bein zeigt eine Verkürzung von 3 cm. Der Oberschenkel ist im oberen Drittel, besonders in der Trochanterengegend stark geschwollen. Das rechte Bein ist leicht abducirt und auswärts rotirt. In Bromäthylnarkose lässt sich durch mässigen Zug die Verkürzung ausgleichen. Die Bewegung im Hüftgelenk ist nach allen Richtungen möglich. Die Rotationsbewegungen theilen sich auch dem Trochanter mit. Bei stärkeren Bewegungen fühlt man am Trochanter deutliche Crepitation. Die Diagnose lautet demnach auf Fractura colli femoris. Unter Heftpflasterextension heilte der Fall in 46 Tagen. Verkürzung blieb keine zurück.

Diese Fractur des Femurhalses ist bei Kindern sehr selten. Wenn sie vorkommt, kann sie Coxalgie vortäuschen. Auch bei unserem Falle wurde eine anfangs unrichtige Diagnose gestellt. Ueber eine in der Trochanterengegend vorgekommene eingekeilte Fractur haben wir schon früher berichtet.

Die Fracturen der Femurdiaphyse haben, wie schon erwähnt, die grösste Frequenz. Sie sind in der Grosszahl indirecte Brüche, so dass von unseren 94 Fällen nur 16 ausgeschieden werden können, die durch directe Gewalt entstanden sind. Von diesen 16 directen Fracturen fallen nur zwei auf das mittlere Drittel der Diaphyse. Bei 12 Eällen der directen Brüche war Ueberfahrenwerden das veranlassende Moment; zweimal war es ein directer Biegungsbruch durch Fall über oder auf kantigen Gegenstand.

Schrägbrüche haben wir nur vier Fälle, von denen zwei zugleich mehrfache Fracturen waren. Von sogenannten Stückbrüchen ist ebenfalls ein Fall vorgekommen: ein 9½ Jahre alter Knabe kam unter einen beladenen Wagen und erlitt eine vollständige Zertrümmerung des oberen Drittels am Oberschenkelknochen. Die Heilung erfolgt unter Extension in 49 Tagen. Patient konnte ohne Verkürzung mit enorm entwickeltem Callus zur poliklinischen Behandlung übergeben werden, wo vollständige Heilung zu Stande kam.

Infractionen haben wir am Femur drei Fälle zu verzeichnen. Alle kamen vor Ende des zweiten Jahres vor und waren durch Rachitis complicirt. Die Behandlung speciell dieser Art bestand in Zinkleimextension.

Von den vier Fracturen an der unteren Femurepiphyse waren drei traumatische Epiphysentrennungen, von welchen letzteren zwei noch mit Schrägbruch der Diaphyse complicirt waren. Der vierte Fall war eine Fractur des Epicondylus externus femoris mit Luxatio tibiae nach hinten bei einem $7^{5}/_{12}$ Jahre alten Knaben. Die Heilungsdauer dieses Falles betrug 59 Tage.

Von complicirten Femurfracturen findet sich nur ein Fall: der mit Durchstossung des oberen Fragmentes in die Fossa poplitea und nachfolgendem Gangrän des Unterschenkels. (Siehe S. 22.)

Ueber die Therapie der Oberschenkelbrüche werden wir gemeinsam mit der Behandlung der Unterschenkelfracturen berichten.

7. Fracturen des Unterschenkels.

Die Fractur des Unterschenkels kommt am häufigsten bei Männern im Alter von 30—40 Jahren vor; bei Kindern und Greisen ist sie relativ sehr selten. Karewski hat unter seinen Fracturen im kindlichen Alter 10,1%, Bruns 6,1%, Beck 10,1% Unterschenkelbrüche. Wir finden mit 22 Fällen 8,1%. Am seltensten sind diese Fracturen bei uns in den ersten Kindesjahren. Wir finden trotz der relativen Häufigkeit der Knochenbrüche bis zum sechsten Lebensjahre für je ein

Jahr nur einen oder gar keinen Fall. Vom achten Jahre an wird dann die Frequenz stärker, besonders im Vergleich zur Zahl der gleichzeitigen Femurfracturen. (S. Tabelle auf S. 13 ff.)

Unsere 22 Fälle scheiden sich in:

12 Fracturen beider Unterschenkelknochen zugleich
8 „ der Tibia allein
1 Fractur der Fibula allein
1 „ des Malleolus externus.

Sämmtliche Fälle bieten an sich wenig Vorkommnisse, welche sie speciell von den Unterschenkelfracturen bei Erwachsenen unterscheiden.

Die Bruchlinie liegt in den meisten Fällen ein wenig unterhalb der Mitte. Eine complicirte Fractur oberhalb des Malleolus brauchte zur Heilung wegen Infection mit Erysipelas 53 Tage, sonst belief sich die Heilungsdauer im Mittel auf 38 Tage. Ein anderer Fall, bei dem neben der traumatischen Epiphysentrennung am oberen Tibiaende noch eine Fractura femoris war, führte zu bleibender Paralyse der entsprechenden Extremität. Die Fractur des Malleolus externus wurde schon früher bei der allgemeinen Aetiologie unter „Tuberculose" ausführlich beschrieben. Infractionen finden sich nur zwei am Unterschenkel, wovon eine bei einem rachitischen Individuum auftrat. Wenn auch die Querbrüche im Allgemeinen die Regel bei unseren Fällen bilden, so finden wir doch drei ausgesprochene Schrägbrüche der Tibia von oben nach hinten unten.

Was nun die Behandlung der Fracturen an der unteren Extremität anbelangt, wurde sie auf verschiedene Art geübt. Der Hauptsache nach bestand sie im Anlegen von Gyps- oder Extensionsverbänden.

Für die Oberschenkel- und auch für die Unterschenkelfracturen benutzte man im Kinderspital zu Basel früher fast ausschliesslich den Gypsverband. Nur wenn im Anfange nach der Verletzung allzu starke Schwellung vorhanden war, wurde für die ersten vier bis fünf Tage ein Cartonschienenstärkeverband angelegt, welcher nach Ablauf dieser Zeit durch einen Gypsverband ersetzt wurde. Die Verbände müssen im Mittel 30 bis 40 Tage getragen werden und werden für die Oberschenkelfracturen hauptsächlich in zwei Formen applicirt. Die erste Form umfasst das kranke Bein bis zu den Zehen, das gesunde bis zum Knie, ebenso das Becken und die Hüfte. Der ganze Verband hält die Beine in etwas gespreizter Stellung. Damit die nöthige Reinlichkeit gehandhabt werden kann, ist erwünscht, dass der Ausschnitt in der Schamgegend nicht zu klein sei. Bei der zweiten Form wird nur das kranke Bein und das Becken eingegypst; die gesunde Extremität wird frei gelassen.

Die Ruhigstellung und gute Coaptation ist durch diese Gypsverbände, besonders durch die erste Form aufs Beste besorgt. Bei richtiger Aufmerksamkeit kann auch für die Reinlichkeit auf befriedigende Weise Sorge getragen werden.

Nachdem man die Benützung des Heftpflasterzugverdes und dbaner permanenten Gewichtsextension bei Femurfractureden n der Erwachsenen erprobt gefunden, suchte man diese Methode auch bei den Knochenbrüchen des Kindes einzuführen. Im Kinderspital zu Basel machte man damit folgende Erfahrung: Bei den Wärterinnen sind diese Verbände sehr beliebt, hauptsächlich wegen ihrer Sauberkeit. Die Behandlung selber aber macht mehr Mühe wegen der öfters nöthigen Controlirung. Man machte bald die Erfahrung,

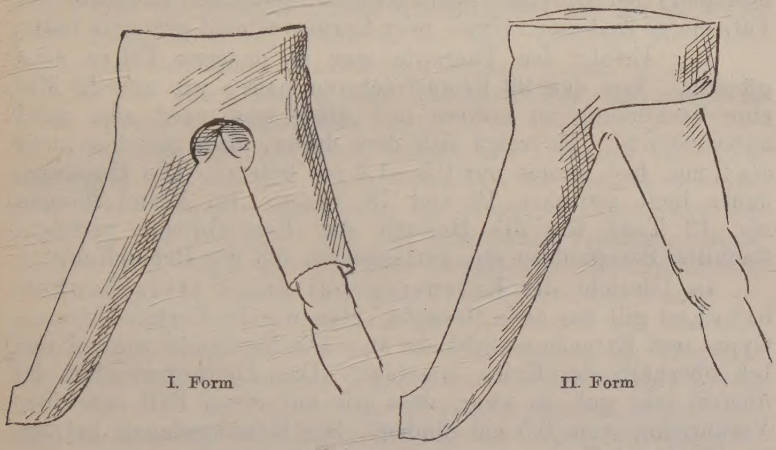

dass die Extension in vielen Beziehungen nicht den Erwartungen entspricht, welche man auf diese Methode gesetzt hatte. Die Heftpflasterextension, welche so gern zu Excoriationen und Eczemen führt, ist fast ganz aufgegeben. Dafür findet der viel angenehmere Zinkleimextensionsverband Verwendung. Im Allgemeinen ist eine ruhige, constante Fixation der Fragmente bei der immerhin häufig erforderlichen Reinigung und bei der Unruhe der Kinder nie garantirt. So hatte man in Fällen von Rachitis wenig Tendenz zur Consolidation, so dass öfters nach 14 Tagen bis vier Wochen das Extensionsverfahren aufgegeben werden musste und der erprobte Gypsverband wieder zur Geltung kam. Ein typisches Bild liefert folgender Fall:

H., Gottlieb, $1^{7}/_{12}$ Jahr alt. Eintritt am 21. I. 1897. Starke Rachitis. Ist zwei Tage vorher aus dem Wagen gefallen. In der Mitte des linken Oberschenkels findet man abnorme Beweglichkeit, Druckempfindlichkeit,

Crepitation. Keine Dislocation ad longitudinem. Es wird Zinkleimextensionsverband angelegt. Verticale Suspension.

Am 6. I. ist deutliche Callusbildung zu fühlen. Die Untersuchung am 15. I. zeigt noch vollständige Beweglichkeit an der Bruchstelle, sogar noch Crepitation bei mangelhaftem Callus.

Es wird die verticale Suspension gegen den Gypsverband vertauscht, weil noch am 19. I. völlige Beweglichkeit.

Den 2. II. Abnahme des Gypsverbandes. Unbedeutender Callus, aber Fractur ist consolidirt. Am 6. II. wird der Oberschenkel activ gut bewegt.

Auch winklige Verheilungen scheinen bei dem Extensionsverbande eher einzutreten. Man wendet darum diese Methode und zwar die verticale Suspension nur noch bei solchen Fracturen an, bei denen eine grosse Neigung zur Dislocatio ad axin oder ad longitudinem sich geltend macht.

In einigen Fällen wurde auch die Bruns'sche Gehschiene, besonders bei Unterschenkelfracturen verwendet, nachdem der Pat. einige Zeit einen Gyps- oder Cartonverband getragen hatte.

Der Erfolg der Therapie war in unseren Fällen sehr günstig. Von den 99 Femurfracturen haben wir nur 22 Mal eine Verkürzung zu notiren und diese war meist eine recht unbedeutende. Es zeigt sich dies daran, dass sie nie mehr als 2 cm, fast immer nur 0,5—1,0 cm betrug. Die Heilungsdauer liegt zwischen 19 und 78 Tagen. Im Mittel können wir 43 Tage für die Heilung der Femurbrüche rechnen. Rachitis, Scrophulose etc. verlängerten oft die Behandlung.

In Hinsicht der Extension bei den Unterschenkelbrüchen gilt das oben Gesagte. Man wandte Cartonschienen-, Gyps- und Extensionsverbände an. Die Verbände wurden nur bis oberhalb des Knies angelegt. Das Heilungsresultat ist überall sehr gut, so zwar, dass wir nur einen Fall mit einer Verkürzung von 0,5 cm finden. Die Heilungsdauer beträgt im Mittel 34 Tage.

Wenn wir schliesslich in einigen zusammenfassenden Sätzen die Ergebnisse unserer statistischen Beobachtungen resumiren, können wir uns folgender Weise aussprechen:

Unsere 271 Knochenbrüche bei 257 Kindern sind mit einer einzigen Ausnahme traumatische Fracturen.

Die grösste Zahl, nämlich 36,6% weisen die Fracturen des Oberschenkels auf. Die Frequenz der Brüche im Allgemeinen ist am stärksten in den ersten zwei Lebensjahren und ist da besonders durch die Häufigkeit der Femurbrüche bedingt, welche während dieser Zeiträume 57,7% sämmtlicher gleichzeitigen Brüche ausmachen.

In einem Dritteil der Fälle von Oberschenkelfracturen der ersten drei Jahre ist Rachitis vorhanden, welche Krankheit als ätiologisches Moment in Betracht kommt.

Die Mehrzahl unserer Fracturen, nämlich 70% sind in-

directe Brüche. Die directen Brüche sind insofern wichtiger, als alle schwereren Fälle zu ihnen gehören.

Was das Geschlecht betrifft, so kommen auf 144 Knaben 111 Mädchen. Letztere haben in den ersten fünf Jahren ein Uebergewicht. Erst später häufen sich die Fracturen bei den Knaben, so dass vom fünften Jahre an im Mittel gerechnet auf 1 Mädchen 2,2 Knaben kommen, während im ersten halben Decennium umgekehrt auf 1 Knaben 1,5 Mädchen trifft.

Nach der Körperseite gerechnet, weist die linke Seite 35 Fälle mehr auf als die rechte. Die oberen Extremitäten haben am meisten Fracturen.

Complicirte Fracturen sind 18 oder 6,6%; sie kommen besonders als Schädelbrüche mit zehn Fällen vor.

Die Mortalität ist bei unseren Fracturen äusserst gering. Nur ein einziger letaler Ausgang war die directe Folge eines Schädelbruches, während die drei anderen Todesfälle durch intercurrirende Krankheiten bedingt waren.

Verlust von Gliedern kam nur zwei Mal vor und zwar durch erforderte Amputation.

Die Schädelfracturen, welche eine Frequenz von 5,2% aufweisen, verliefen mit einer Ausnahme, die tödtlich endigte, gut. Die Heilungsdauer betrug im Mittel 24 Tage. Die Behandlung war folgende: Bei den subcutanen Fracturen wurde eine Eisblase aufgelegt. Bei den complicirten Schädelbrüchen wurde eventuell behufs richtiger Desinfection die Wunde erweitert. Naht des Periosts und der Weichtheile mit Drainage oder Tamponade bildete nach der Desinfection die Therapie. Nur in zwei Fällen wurden Splitter aus der deprimirten Partie entfernt; zwei Mal wurde der Prolapsus cerebri abgetragen und ein Mal der Versuch zur Hebung der Depression gemacht. Sonst wurden bei allen Schädelbrüchen, auch bei den Fracturen der Basis keine directen Eingriffe vorgenommen.

Von den 32 Clavicularfracturen sind besonders die drei intra partum entstandenen Fälle bemerkenswerth, da sämmtliche von bleibender Lähmung der betreffenden Extremität gefolgt waren. Einer der beschriebenen Fälle zeigt, dass Clavicularbrüche durch den natürlichen Geburtsact bei engem Becken entstehen können. Die Heilungsdauer der Schlüsselbeinfracturen beträgt im Mittel 15 Tage.

Bei den Tförmigen Gelenkbrüchen des Humerus ist ein Fall erwähnenswerth, bei dem wegen vernachlässigter Uebungen noch nach der Entlassung aus dem Spital zunehmende Versteifung im Ellenbogengelenk auftrat.

Die Fracturen des Vorderarmes zeigen bei uns eine geringere Frequenz als bei anderen Stasistikern. Die typischen Radiusbrüche sind bei Kindern selten.

Die Verkürzungen durch Fracturen an den unteren Extremitäten sind nur gering. Sie betrugen nur einmal 2 cm, fast immer nur 1 cm, wenn sie überhaupt vorhanden waren. Die Heilungsdauer ist im Mittel 43 Tage.

Die Erwartungen, welche man von der Extensionsmethode bei der Behandlung der Fracturen der langen Röhrenknochen hoffte, sind nicht erfüllt worden. Man ist wieder von der verticalen Suspension abgekommen und zum bewährten Gypsverband zurückgekehrt. Nur in Fällen mit starker Tendenz zur Dislocation der Fragmente wird eventuell noch die Extensionsmethode verwendet.

Literatur-Verzeichniss.

Beck, Dr. Carl, Beobachtungen über die Knochenbrüche bei Kindern aus dem Kinderspital zu Basel. Inaugural-Dissertation. 1886.

Bischof, Handbuch der Kinderkrankheiten. II. Auflage 1862.

Bouchut, Traité pratique des maladies des nouveau-nés, des enfants à la mamelle et de la seconde enfance. Cinquième edition. Paris 1867.

Bruns, Paul, Die Lehre von den Knochenbrüchen. Deutsche Chirurgie. herausgegeben von Prof. Dr. Billroth und Prof. Dr. Leucke. Lieferung 27. Stuttgart 1886.

Graetzer, Dr. Eugen, Centralblatt für Kinderkrankheiten. Monatsschrift für prakt. Aerzte. Jahrgänge 1896—1897.

Guersant, Des fractures chez les enfants. Gaz. des hopit. 1860. Nr. 8—14.

Gurlt, Handbuch der Lehre von den Knochenbrüchen. Erster oder allgemeiner Theil. Berlin. 1862.

Helferich, H., Atlas und Grundriss der traumatischen Fracturen und Luxationen. III. Auflage. München. 1897.

Hoffa, Lehrbuch der orthopädischen Chirurgie. III. Auflage. 1898. Stuttgart.

Karewski, F., Die chirurgischen Erkrankungen des Kindesalters. Wien. 1894.

Oven, Ed., Traité pratique de Chirurgie infantile. Traduit sur la deuxième édition et considerable augmenté par le Dr. O. Laurent. Paris. 1891.

Tillmanns, Lehrbuch der allgemeinen und speciellen Chirurgie. I., II. und III. Band. Leipzig. 1895.